



**Universidad de Concepción**  
**Departamento de Anatomía Patológica**



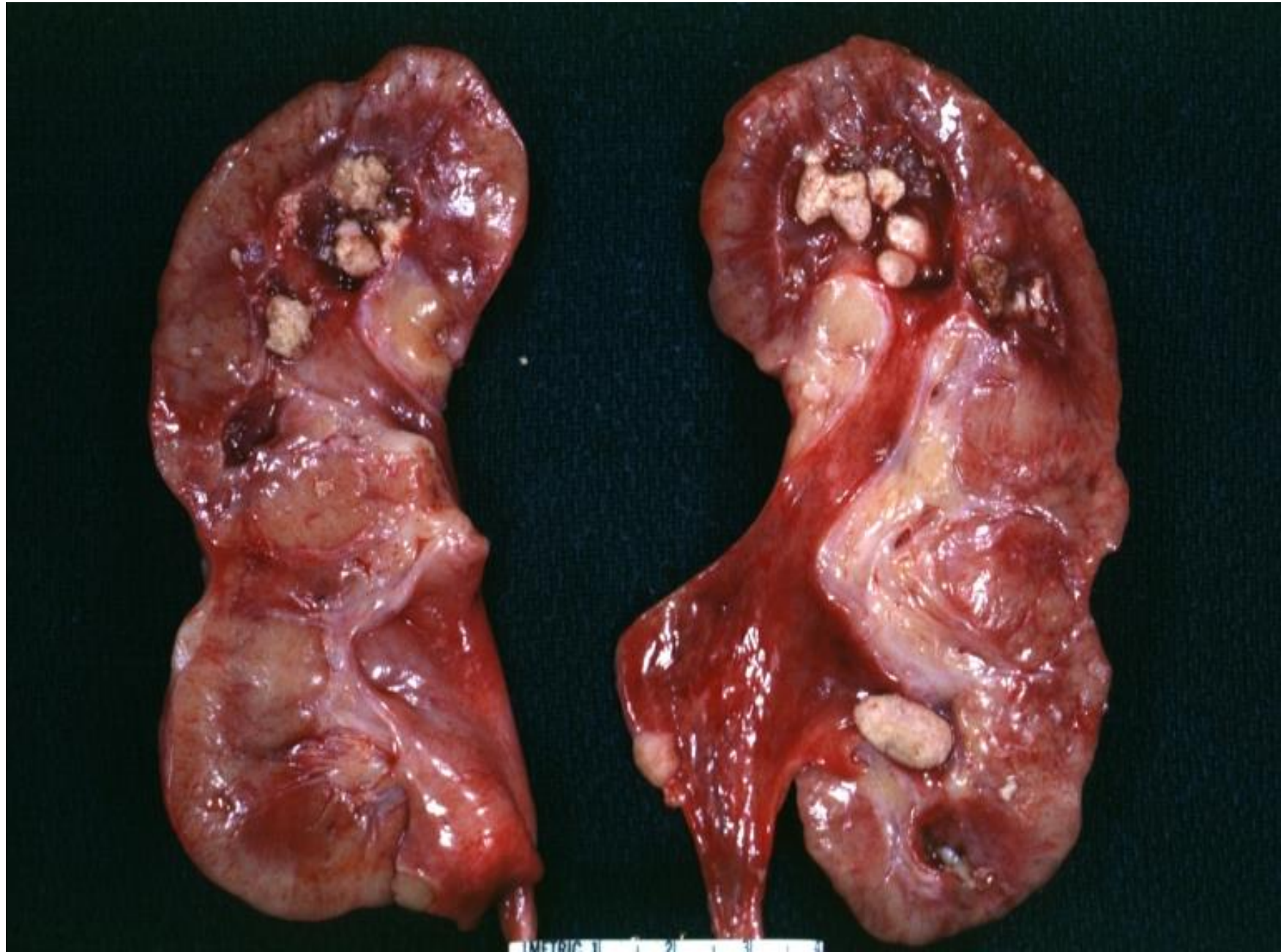
**CASOS CLÍNICO PATOLÓGICOS**  
**ENFERMEDADES METABÓLICAS**

# Caso 1

---

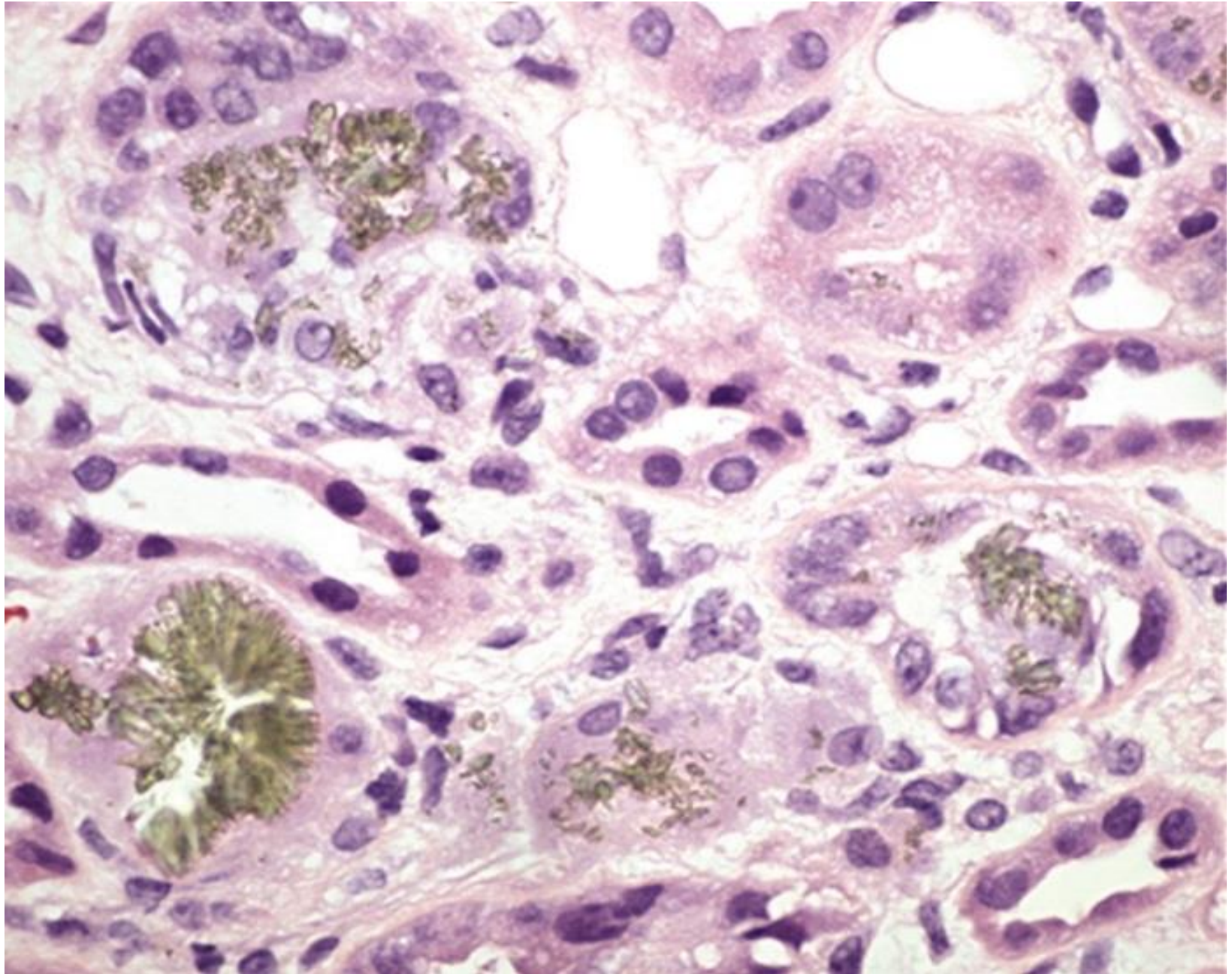
- Hombre de 55 años de edad.
- Tiene antecedentes de linfoma no Hodgkin tratado con quimioterapia, con 7 años de evolución.
- Fallece por diseminación de su enfermedad.
- De la autopsia se presentan hallazgos en riñón.

3












Luz polarizada

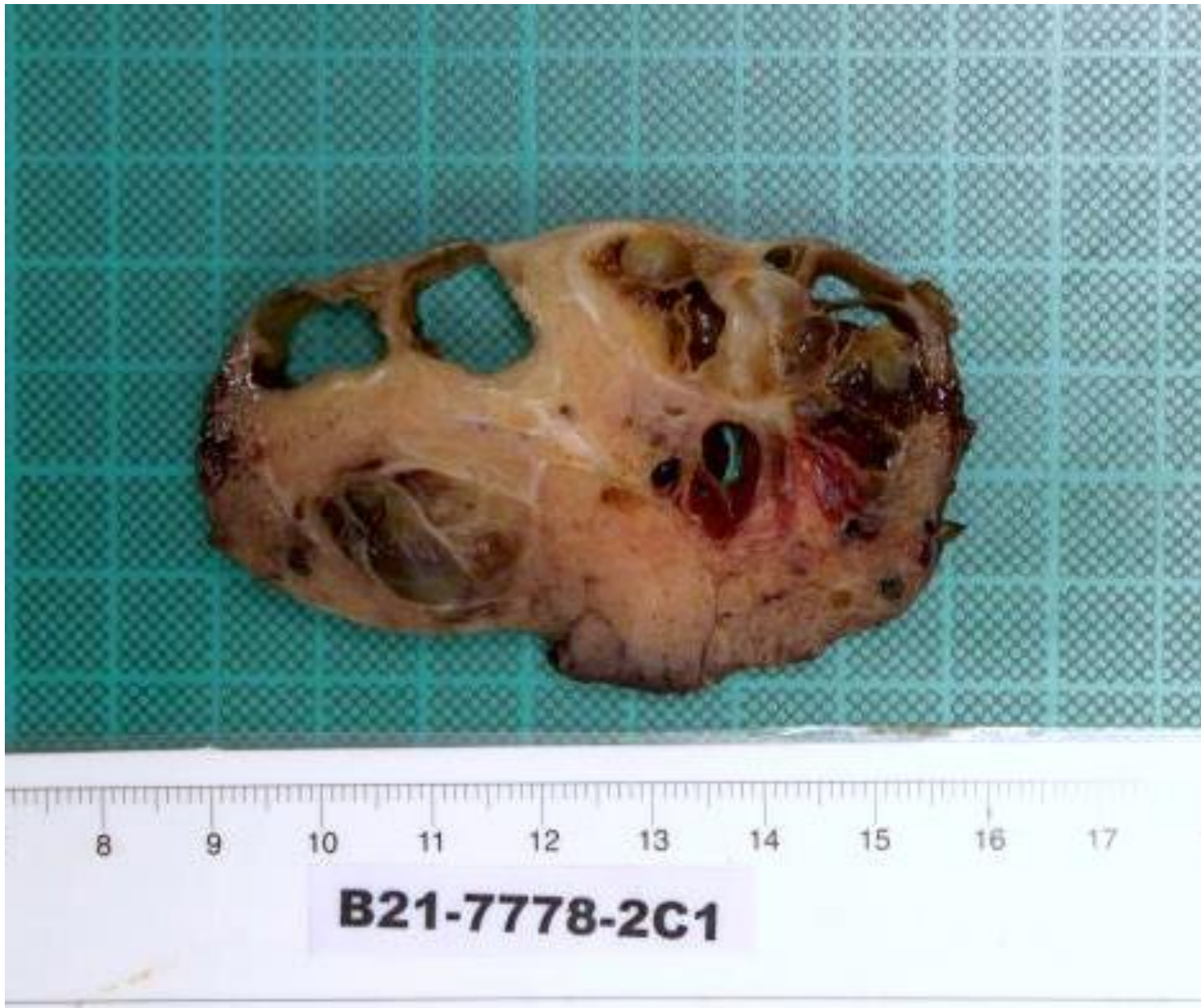

# Caso 2

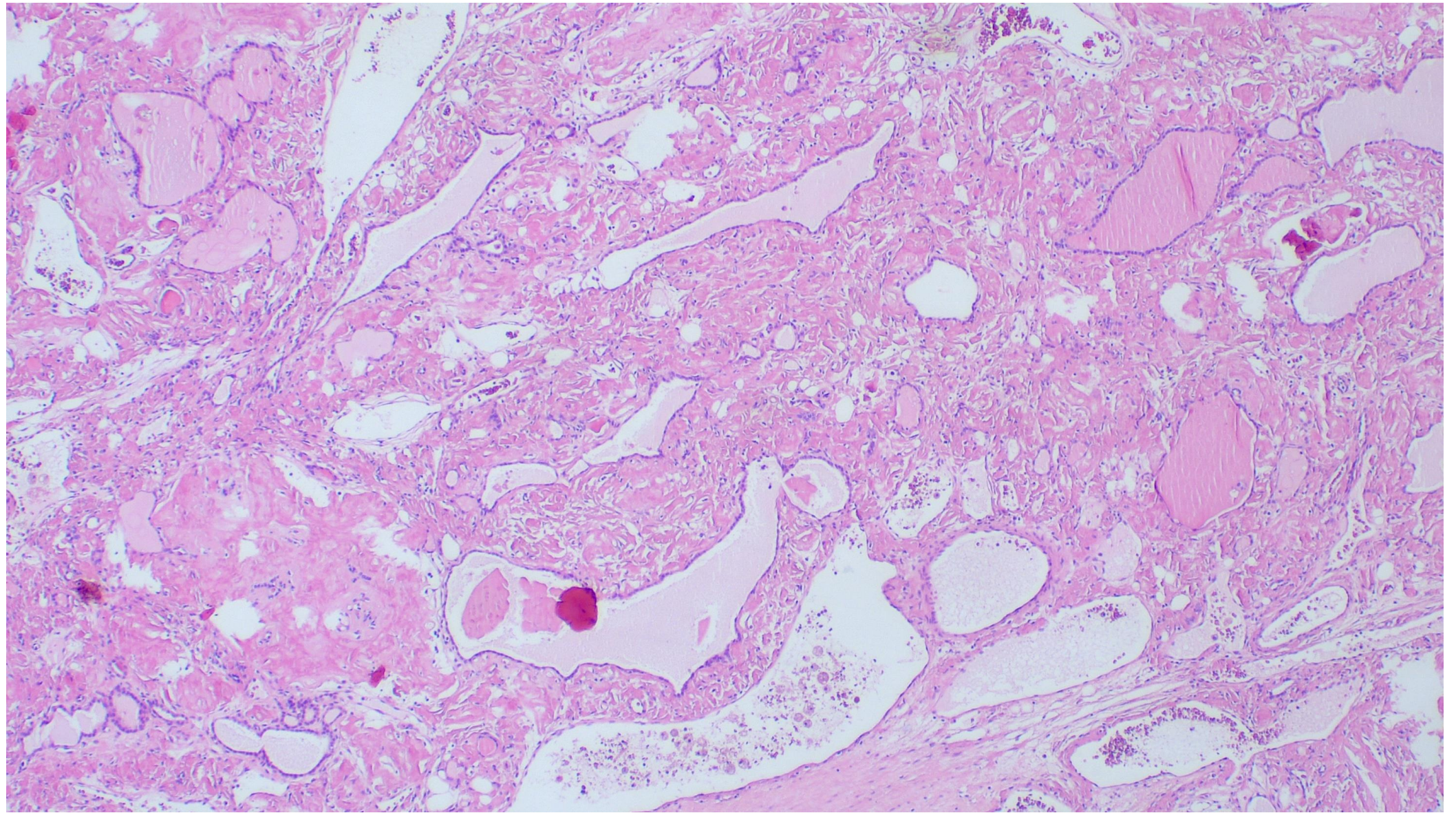
---

- Hombre de 21 años con antecedente de inmunodeficiencia primaria (Síndrome hiper IgM).
- Se presenta con aumento difuso y rápido del tamaño de la tiroides, de 2 meses.
- Ecografía compatible con bocio multinodular.
- Punción con aguja fina negativa para malignidad.

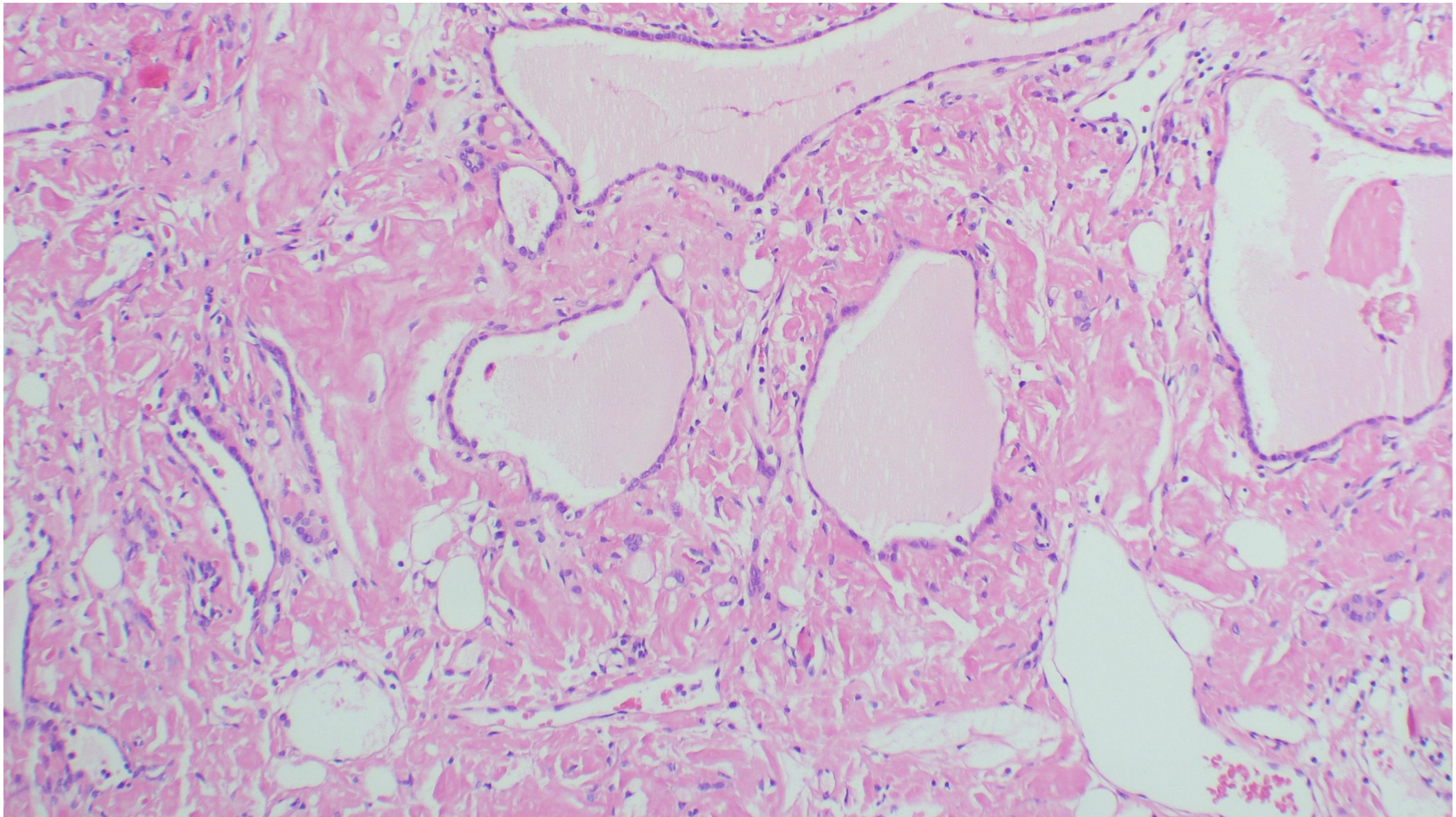






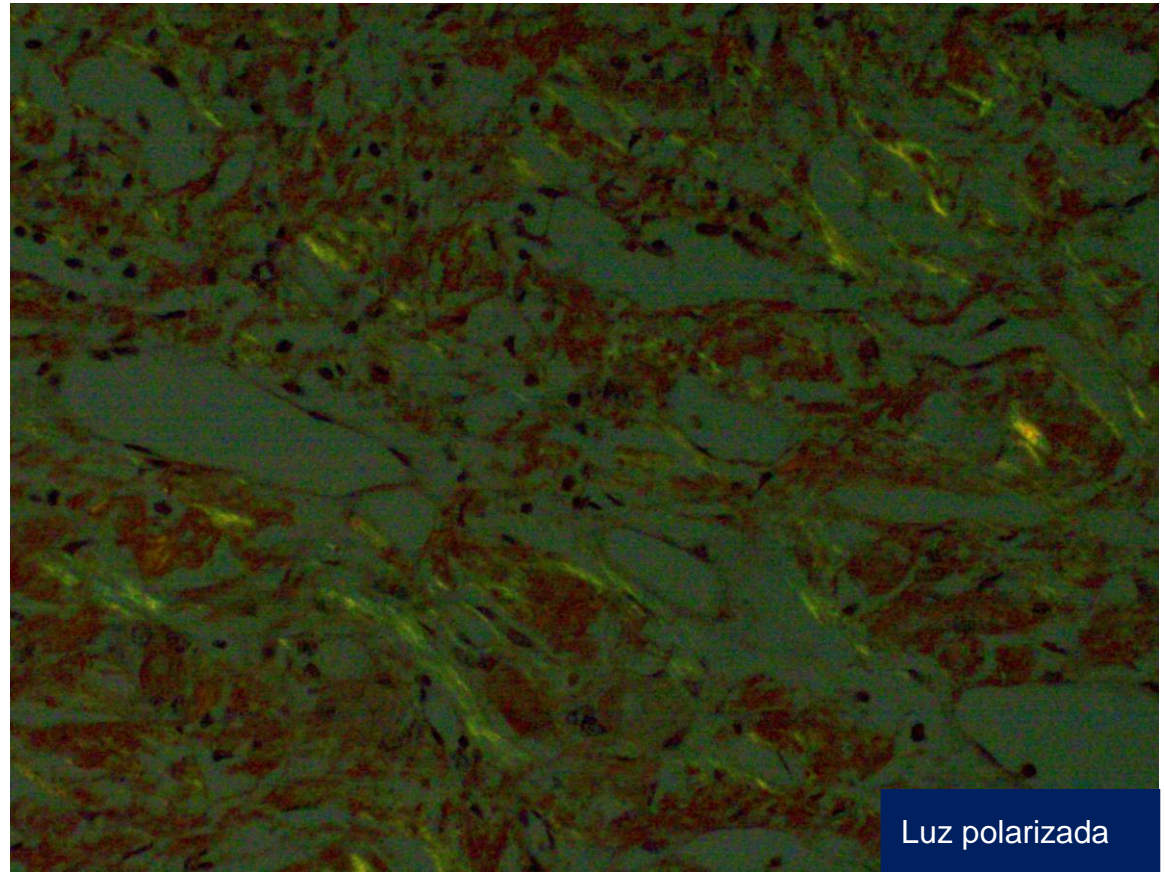
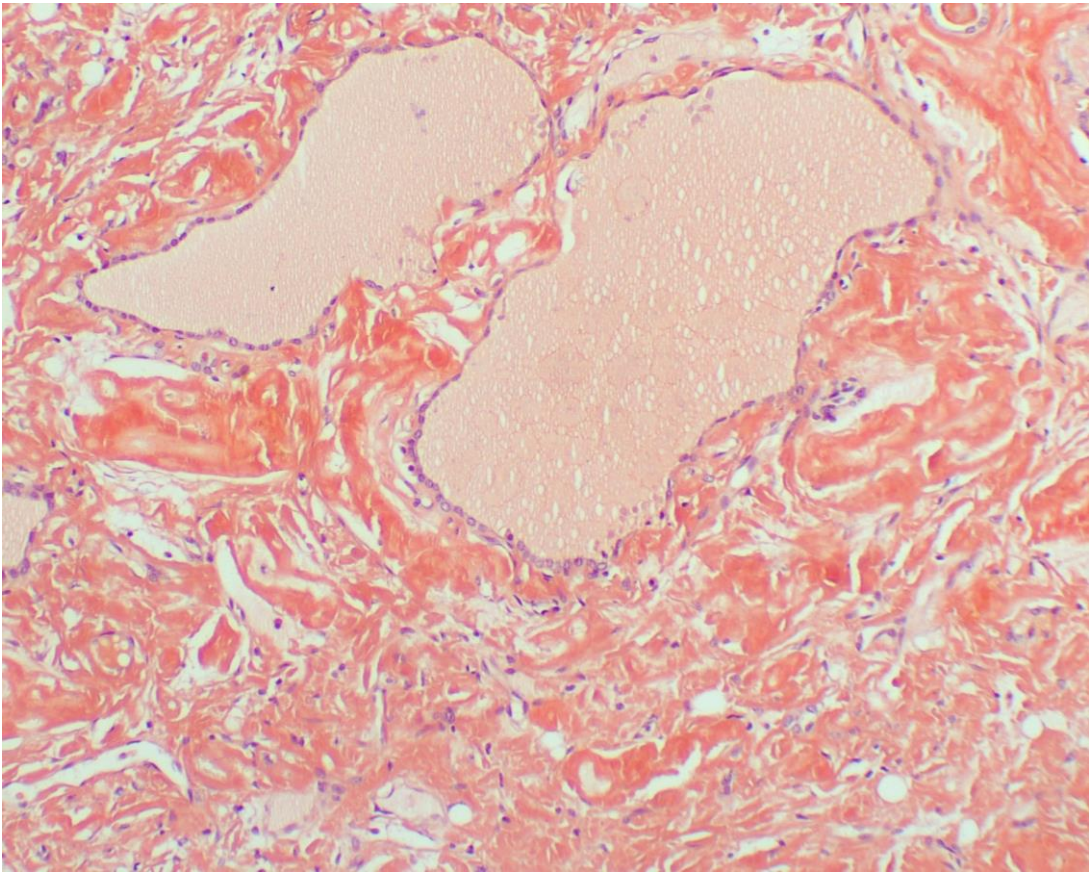








11



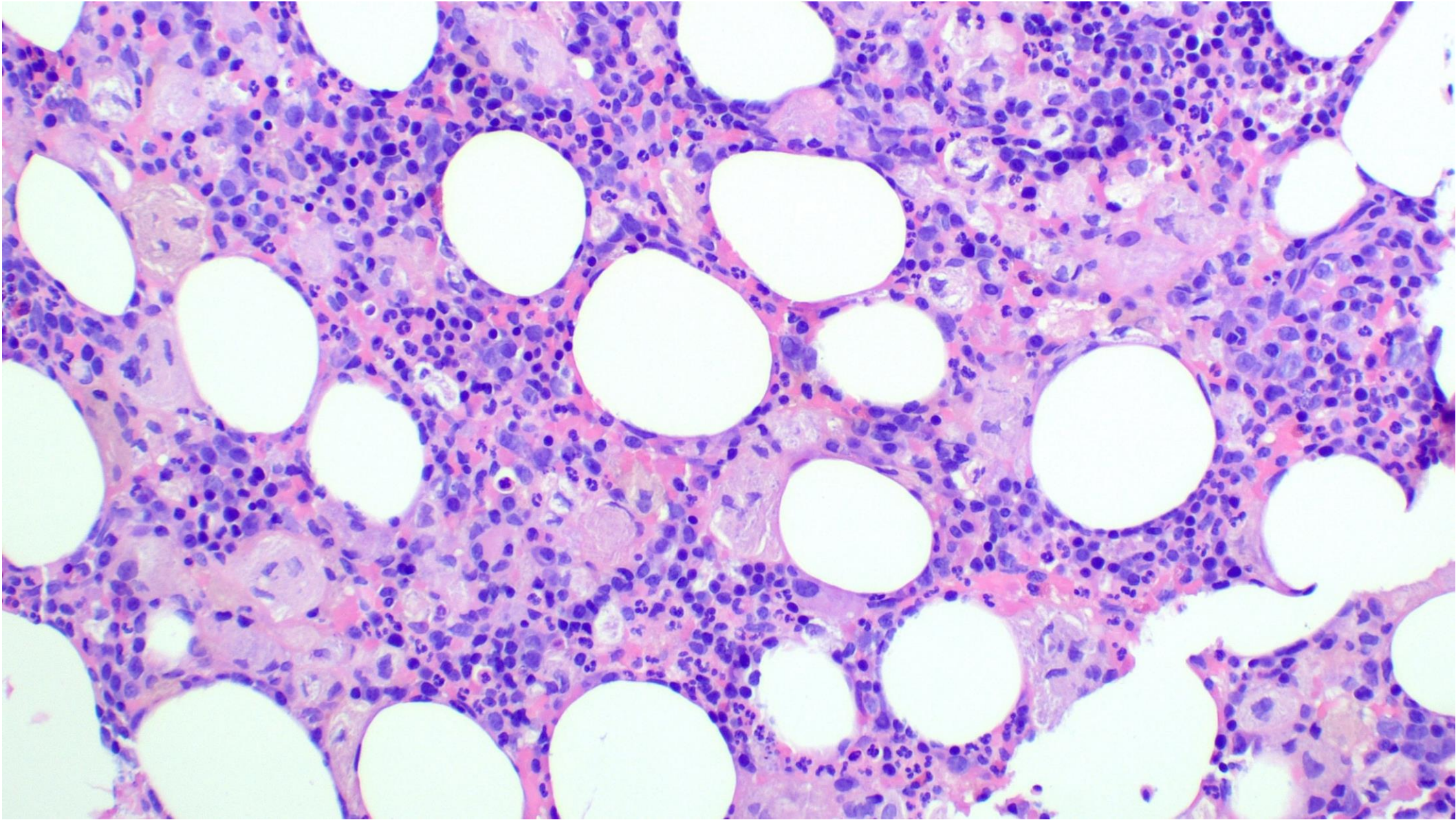
Luz polarizada



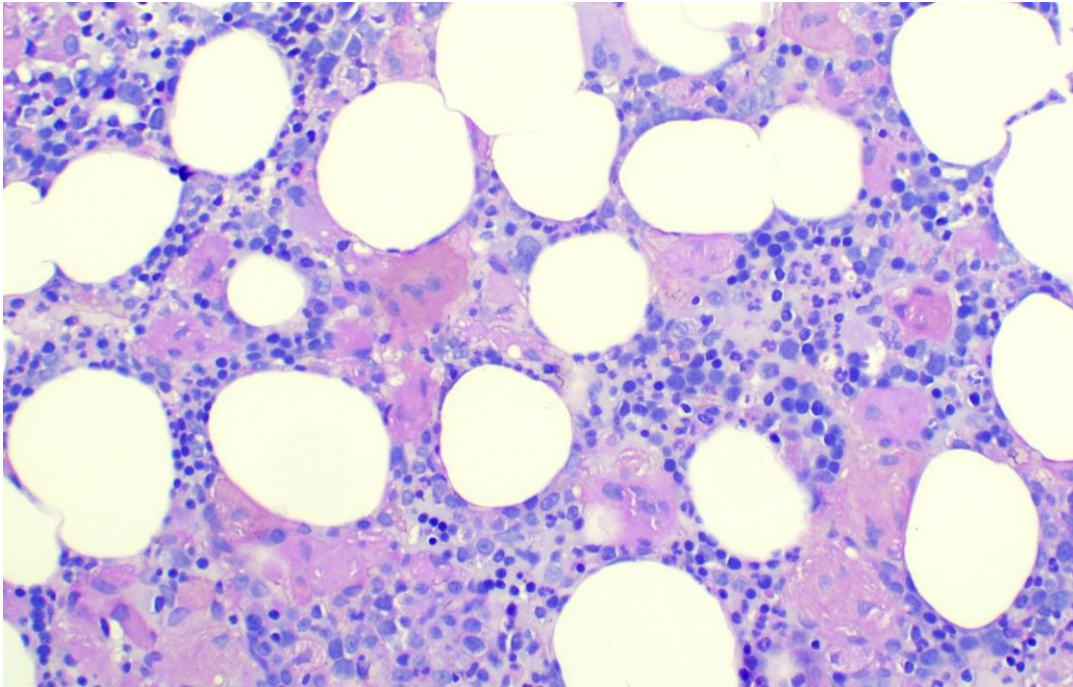
# Caso 3

- Paciente femenina de 16 años de edad de procedencia rural, con antecedente de osteonecrosis de la cabeza femoral en tratamiento ortopédico.
- Consulta por decaimiento, pérdida de peso y molestias abdominales.
- Al examen se observa hepatoesplenomegalia y palidez cutánea.
- Hb de 8 g/dL, ecografía confirma aumento de tamaño del hígado y bazo.
- Se realiza biopsia de médula ósea que se muestra a continuación.

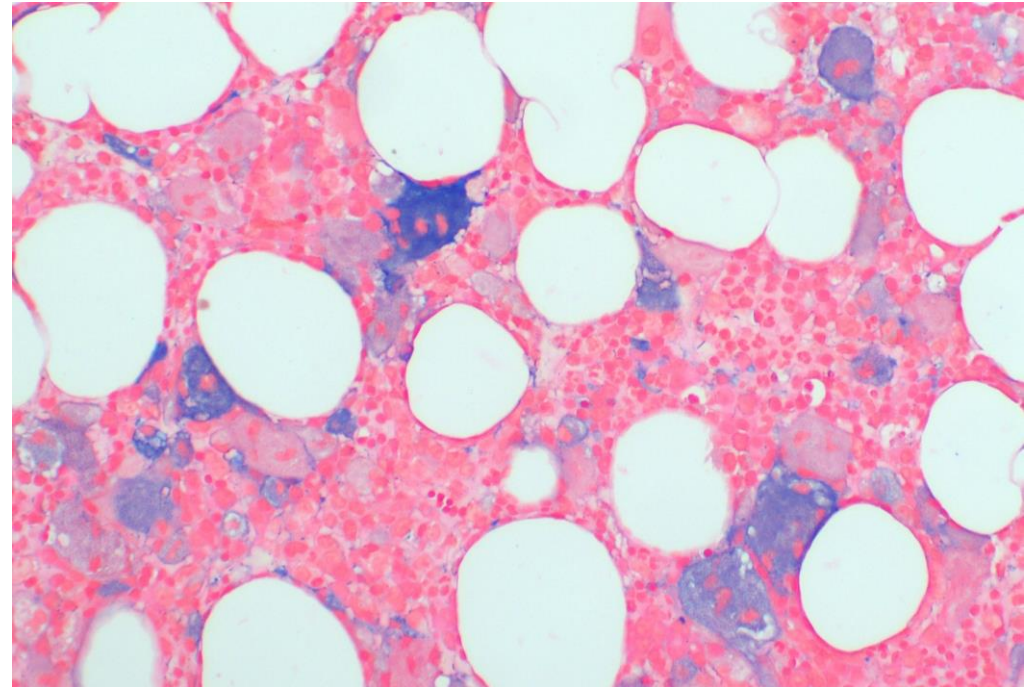








TINCIÓN DE PAS



TINCIÓN DE AZUL ALCIÁN



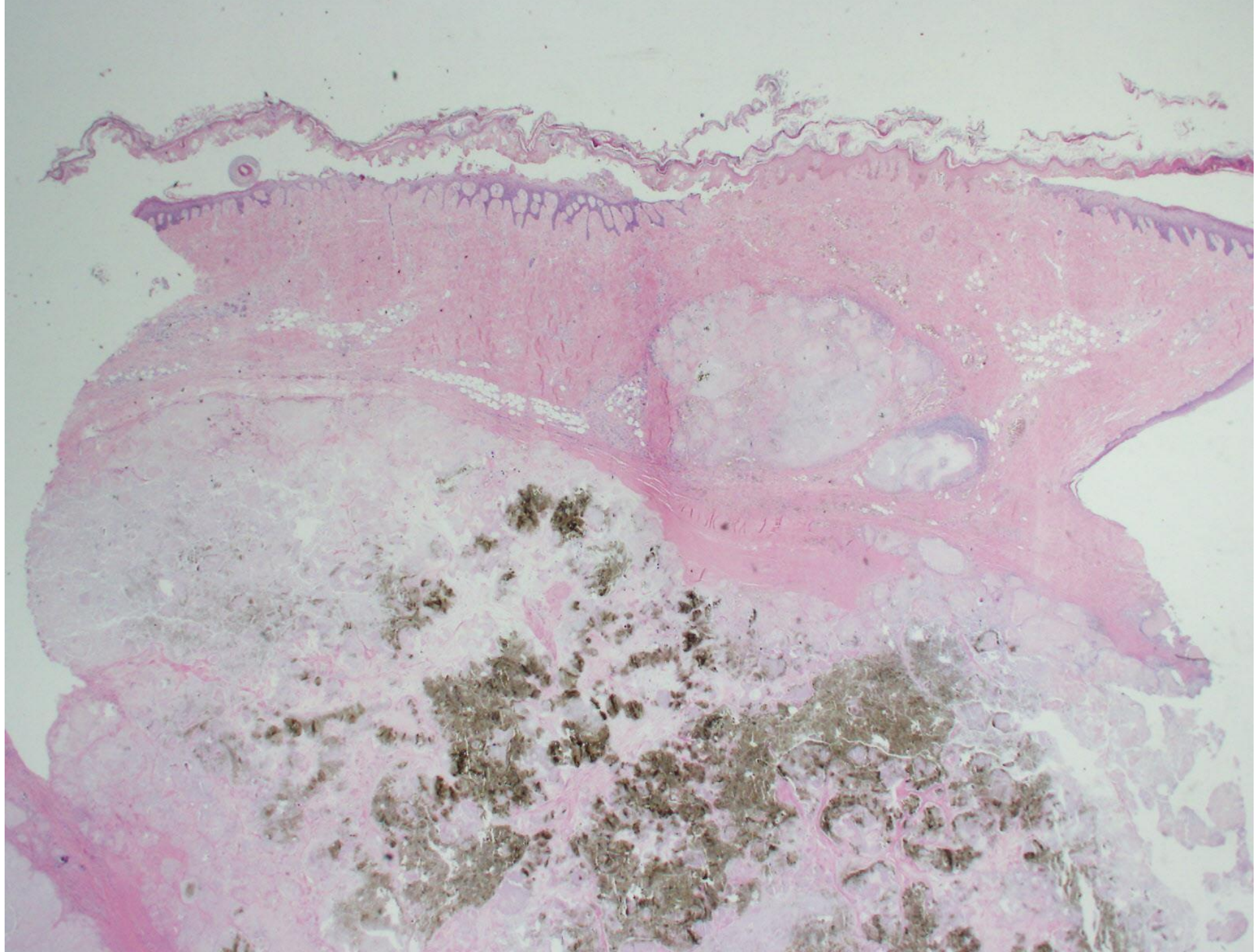
# Caso 4

---

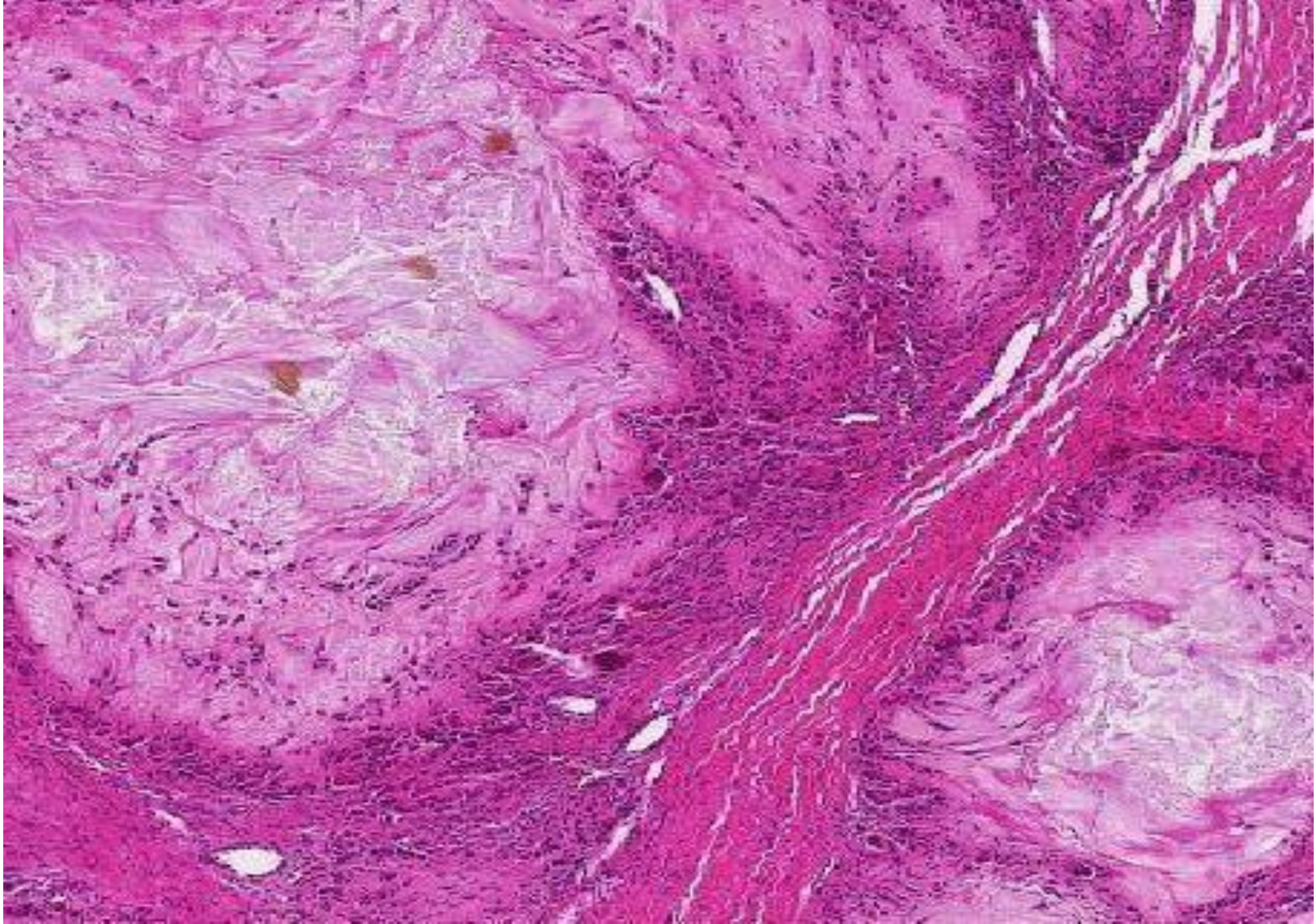
- Paciente masculino de 71 años.
- Consulta por dolor intenso y punzante, de larga data en 1er orjejo del pie derecho.
- Al examen físico se descubre masa tumoral en orjejo.
- Radiografía demuestra lesión destructiva del hueso y la articulación interfalángica.
- Se decide amputación quirúrgica.



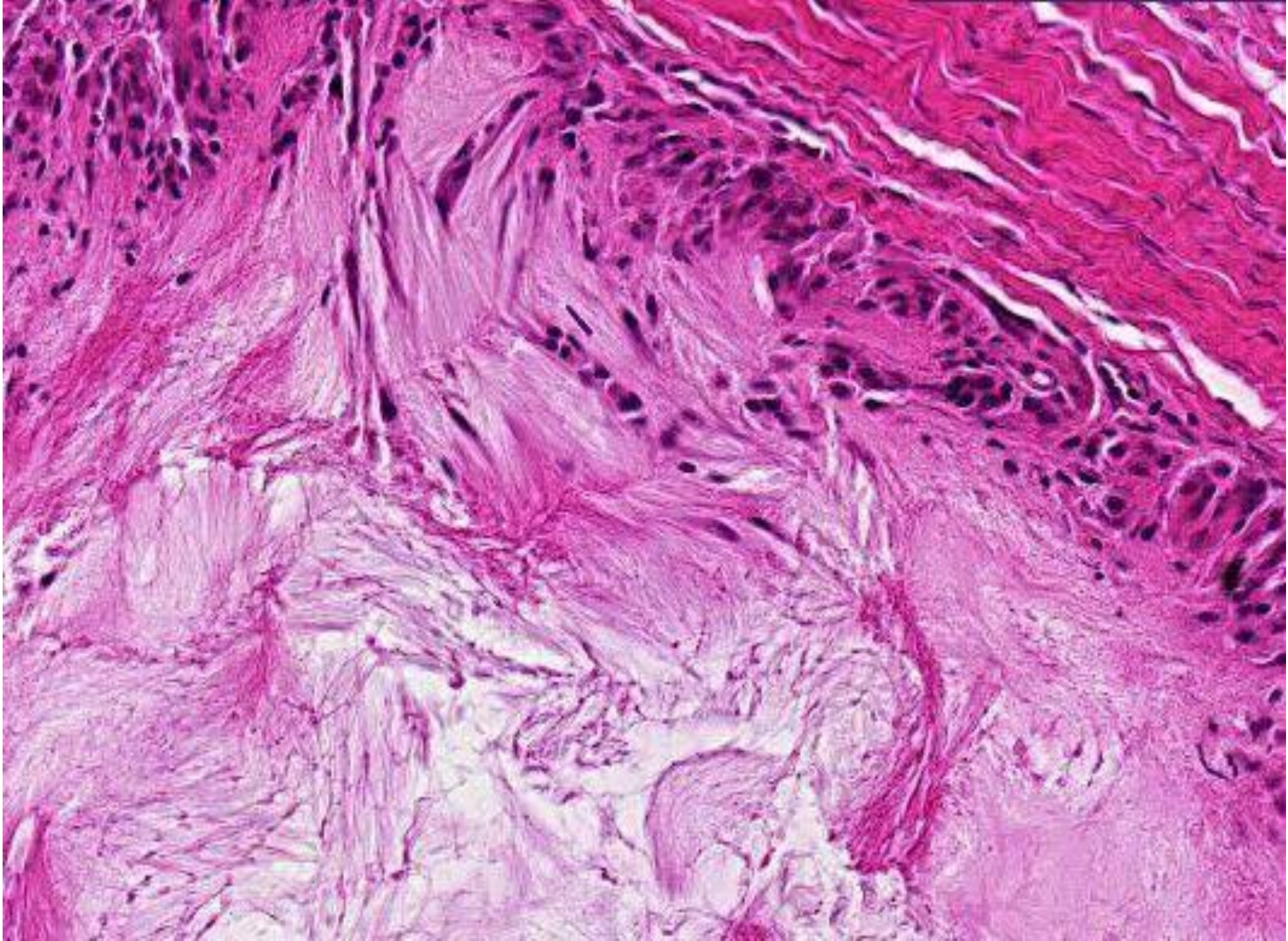












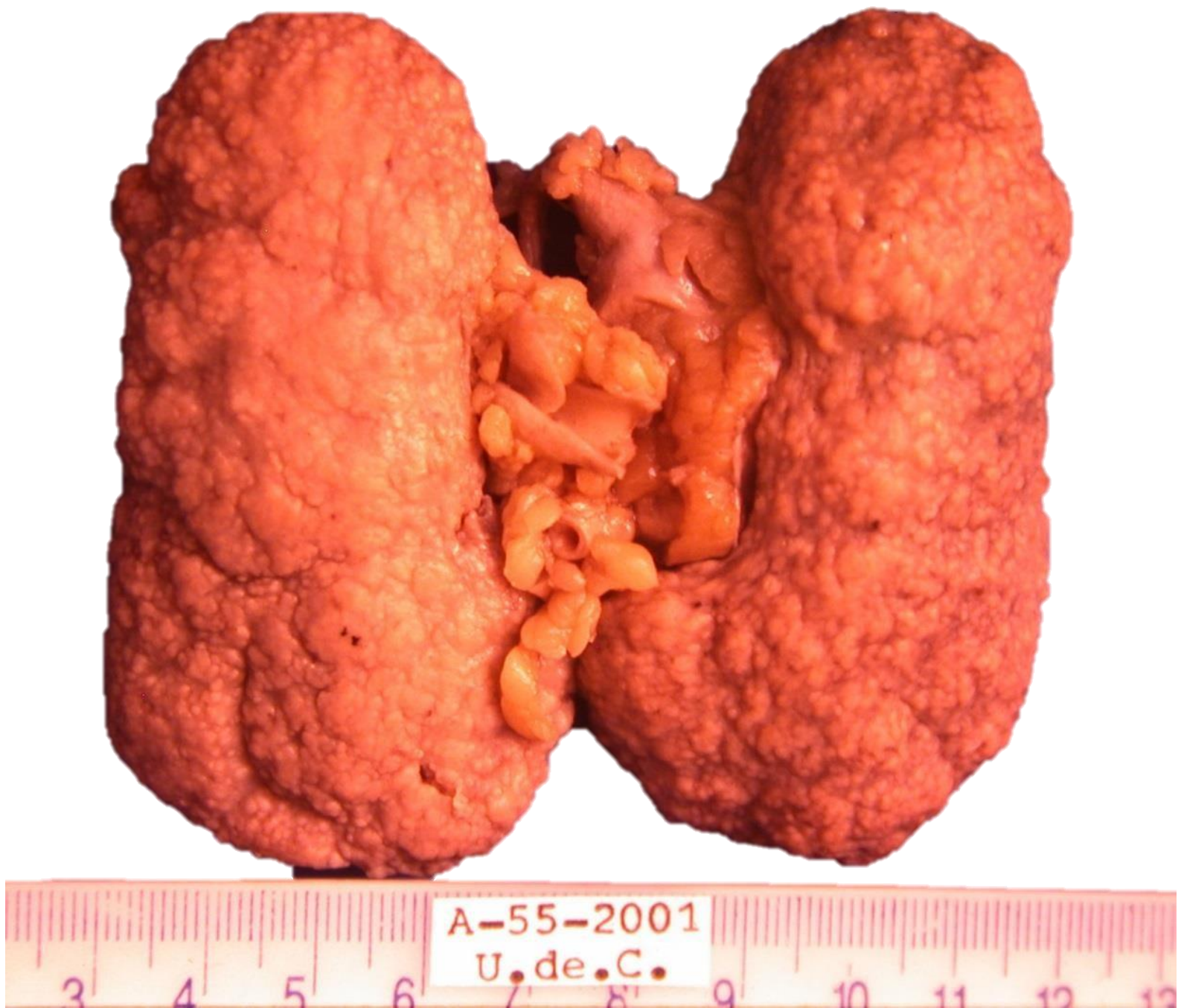# Caso 5

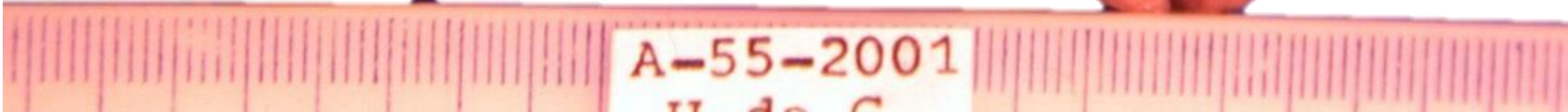
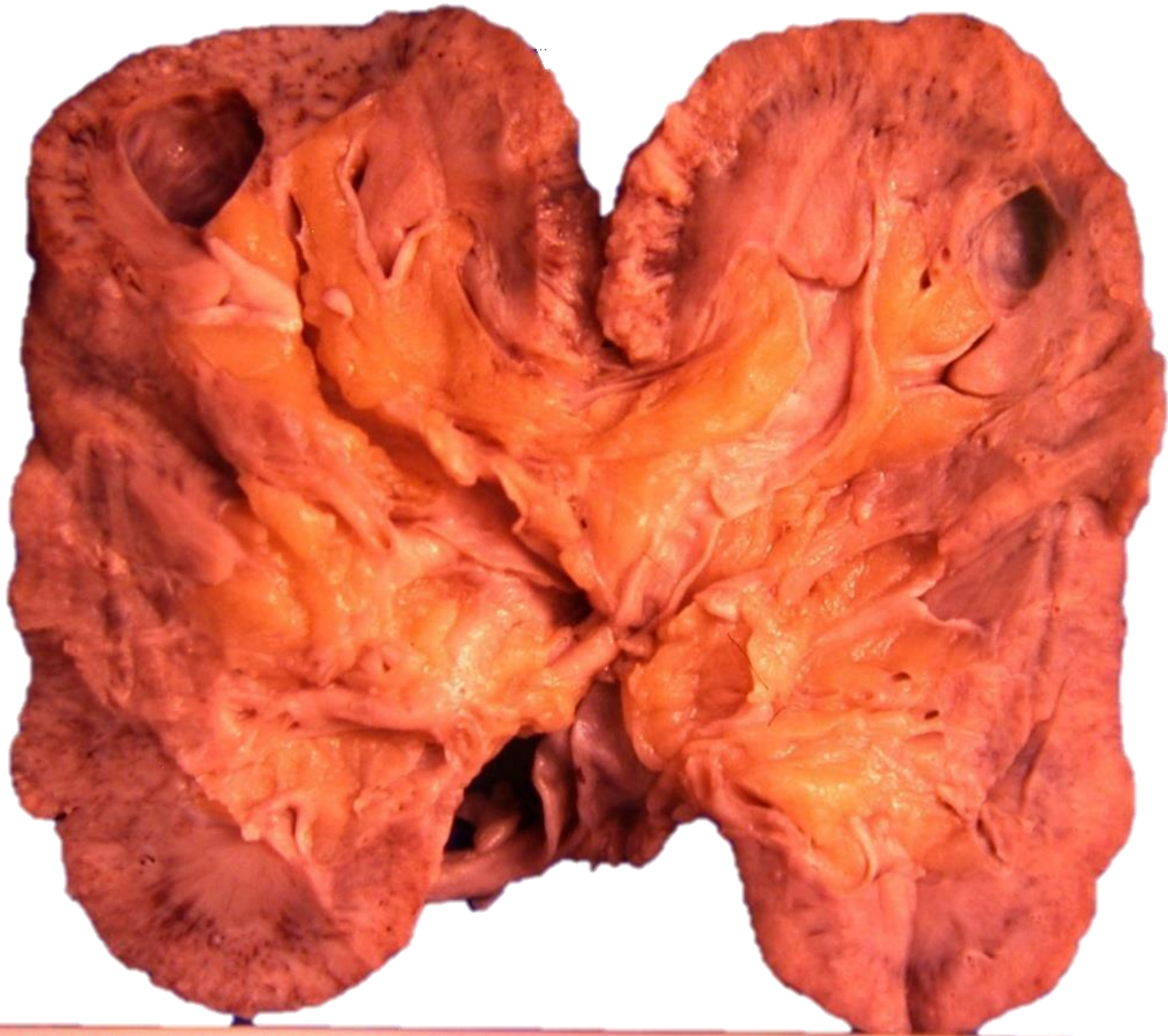---

- Paciente femenina de 52 años. Antecedentes de DM2, HTA e insuficiencia renal crónica.
- Consulta por compromiso del estado general, náuseas, vómitos, dificultad respiratorio y compromiso de conciencia.
- Evoluciona con polipnea y baja saturación de O<sub>2</sub>.
- Fallece por insuficiencia respiratoria.



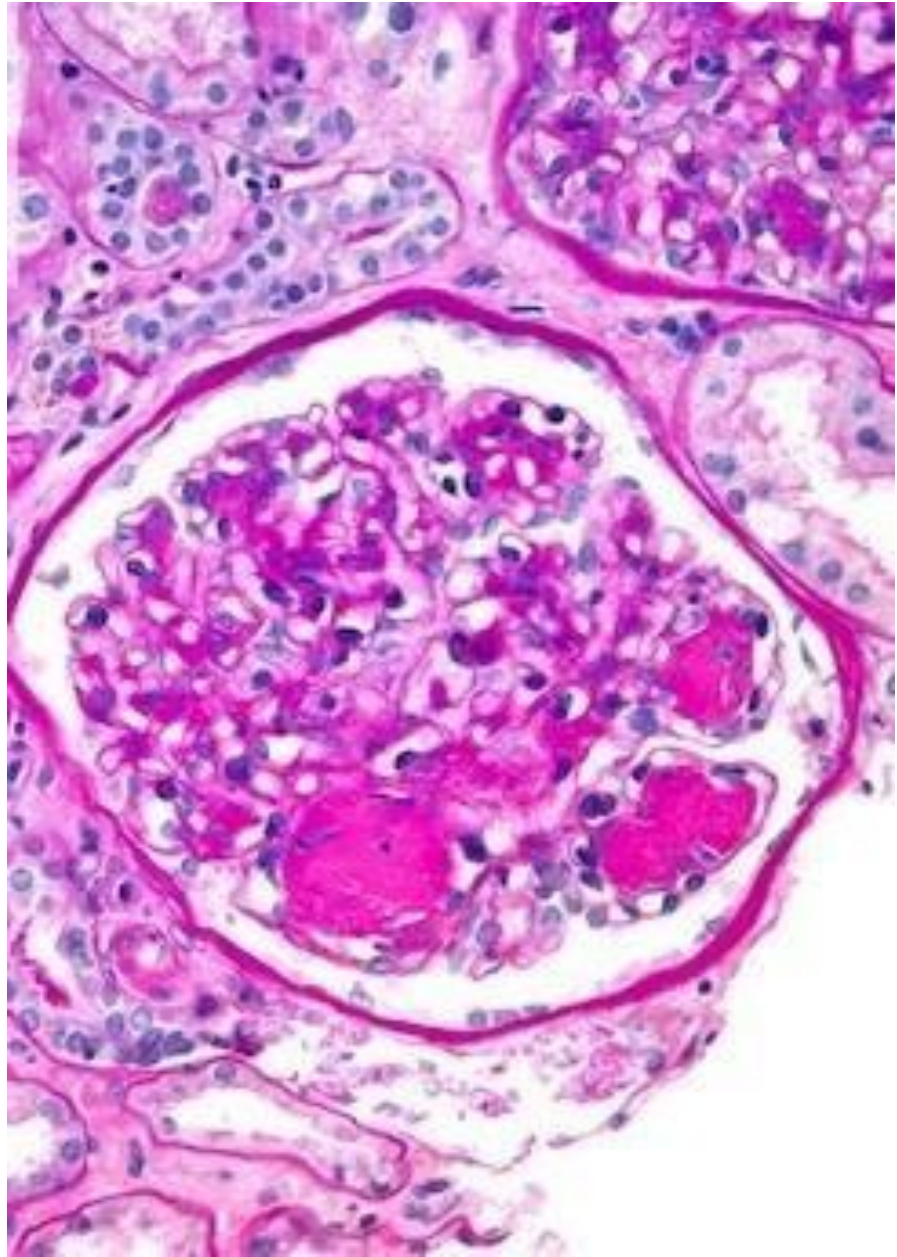
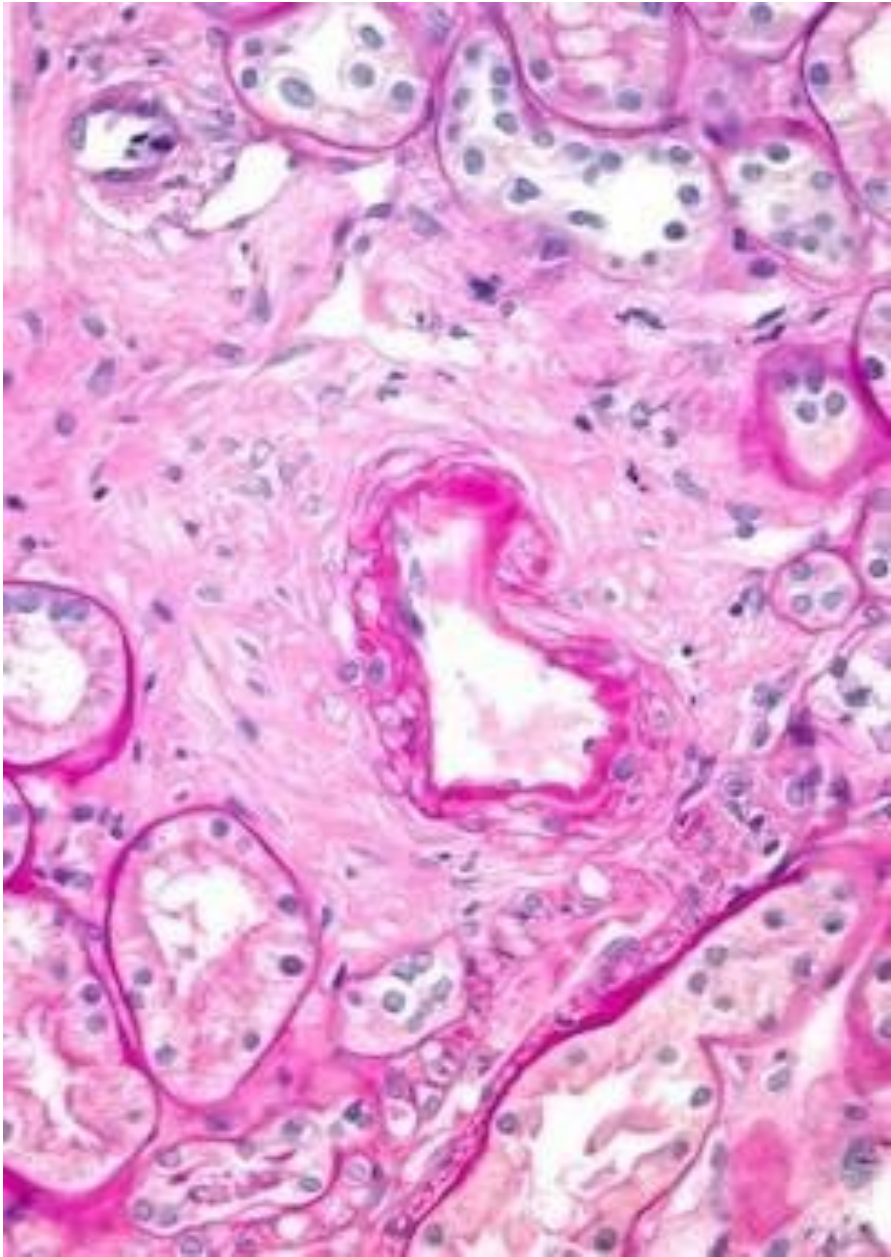
21



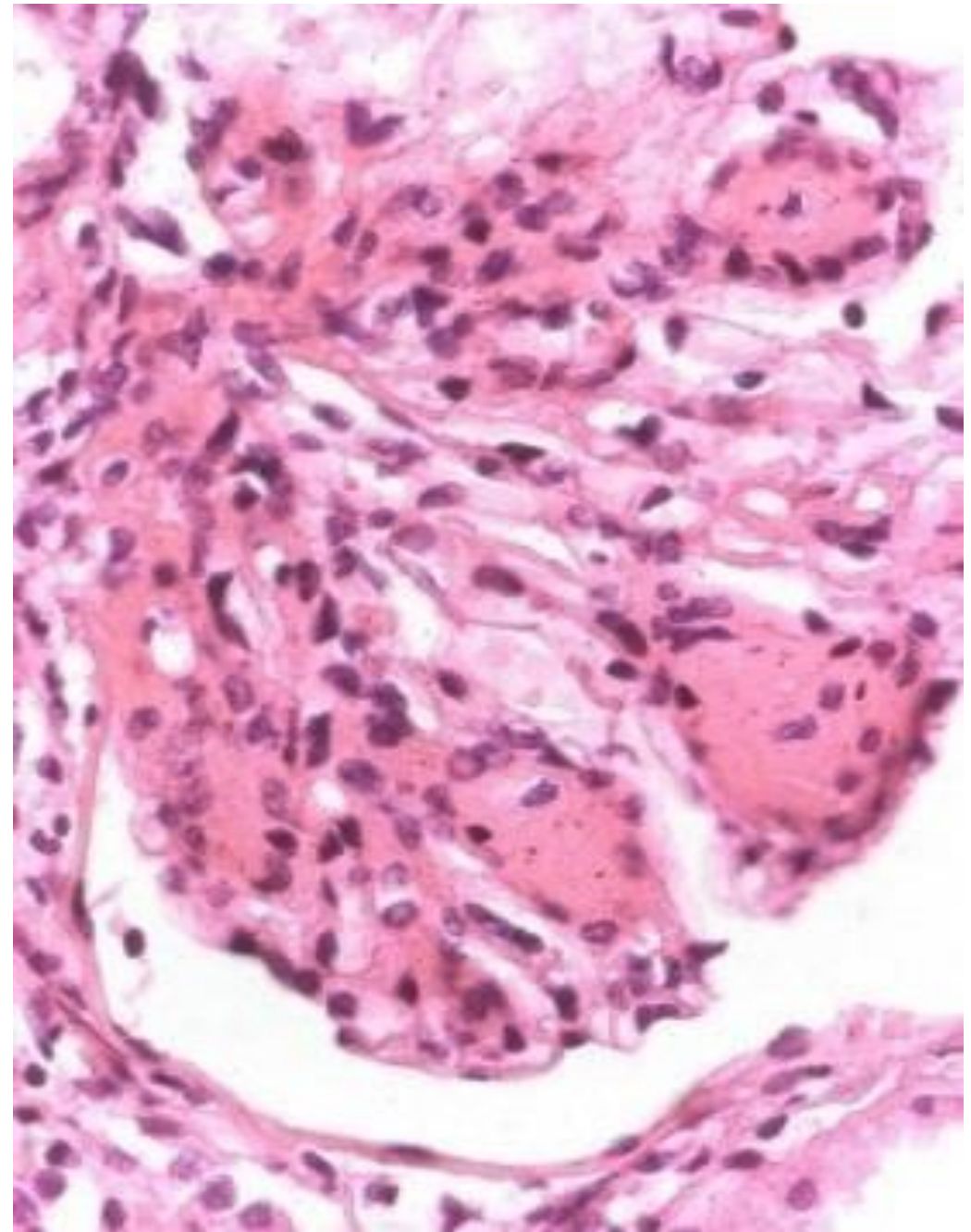
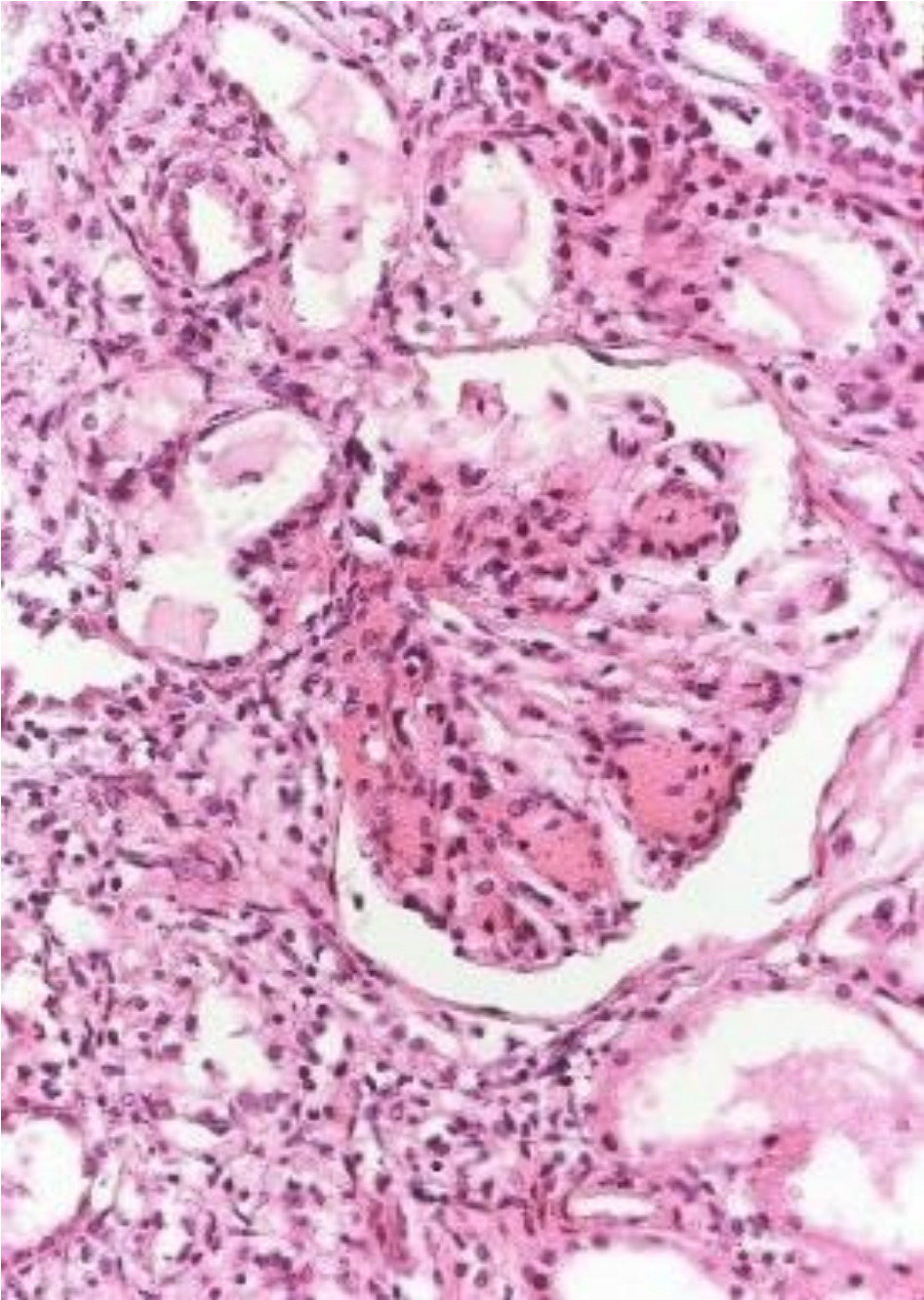




TINCIÓN PAS











**Universidad de Concepción**  
**Departamento de Anatomía Patológica**



**CASOS CLÍNICO PATOLÓGICOS**  
**ENFERMEDADES METABÓLICAS**