



Universidad de Concepción
Departamento de Anatomía Patológica



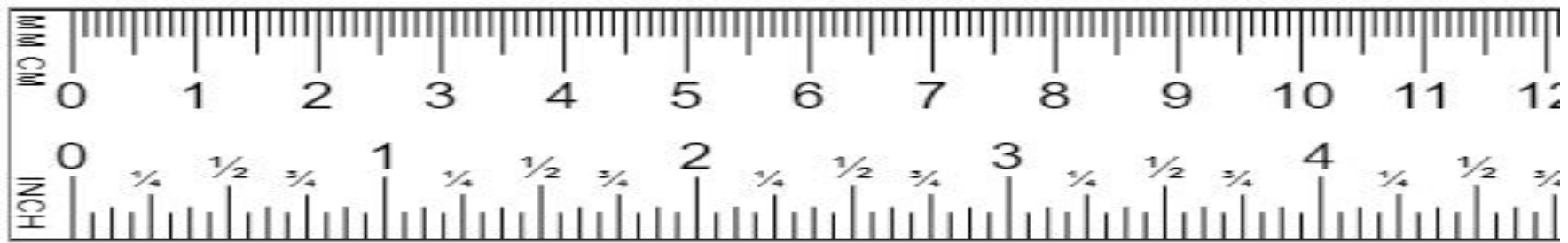
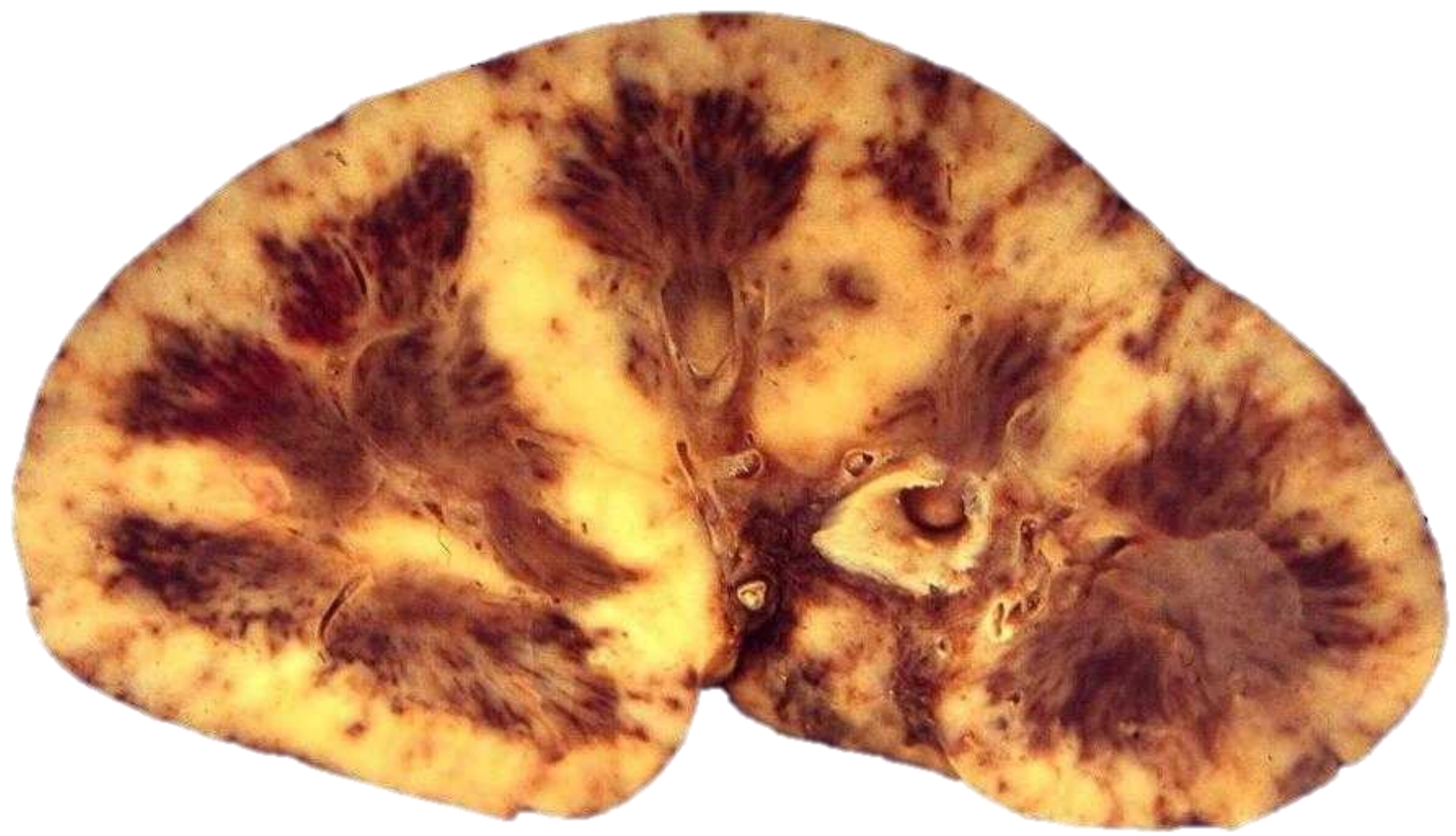
CASOS CLÍNICO PATOLÓGICOS

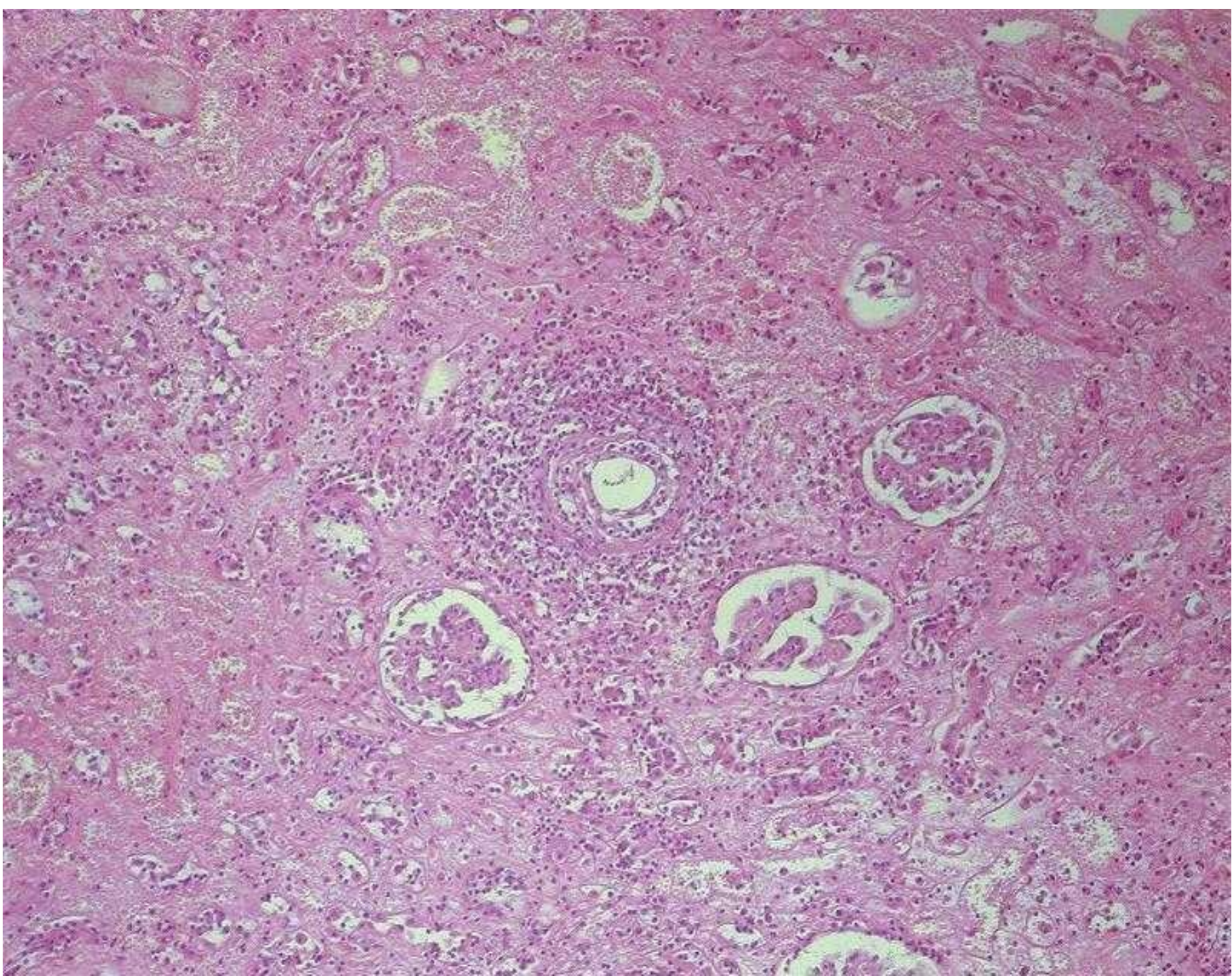
INMUNOPATOLOGÍA

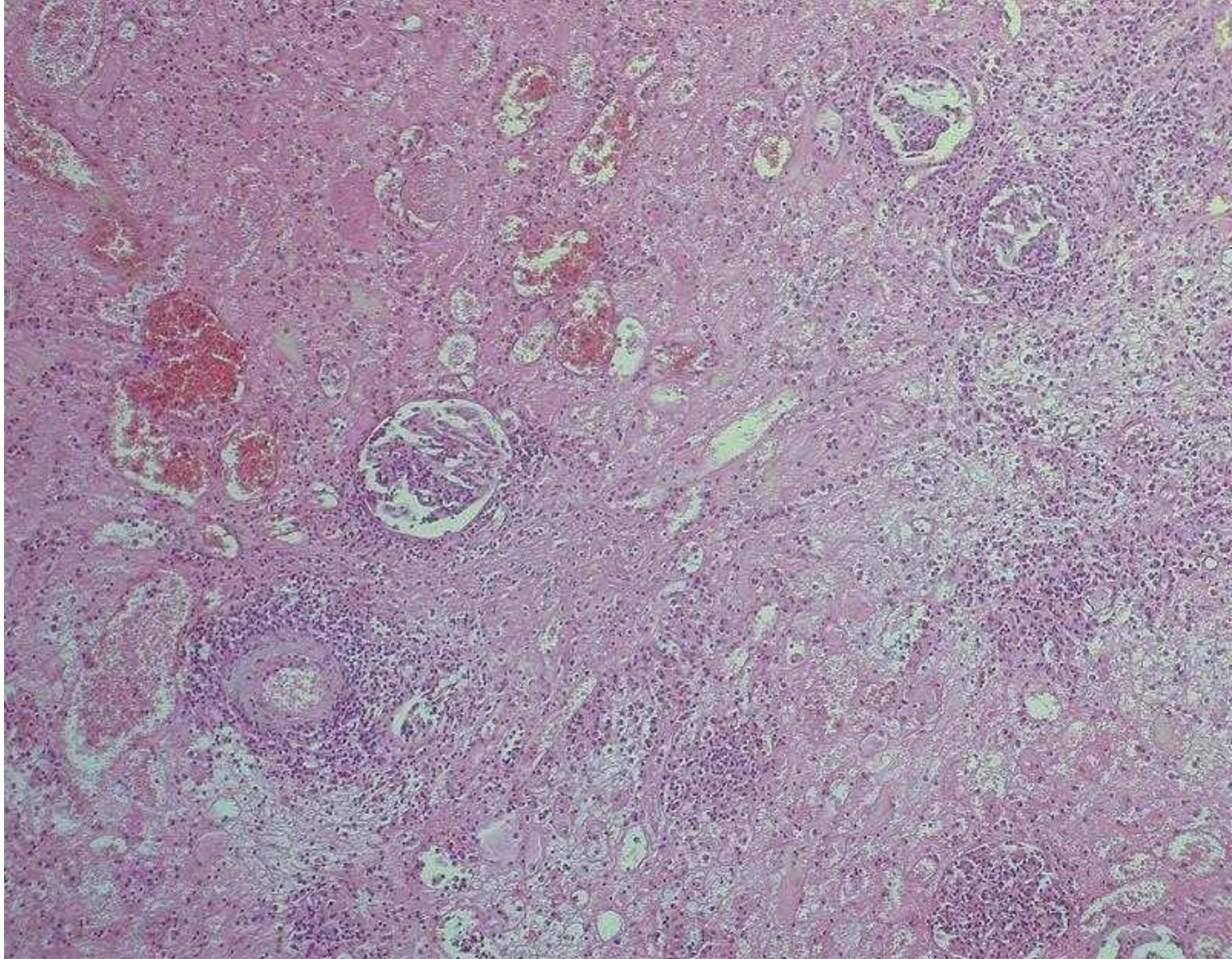
Caso 1

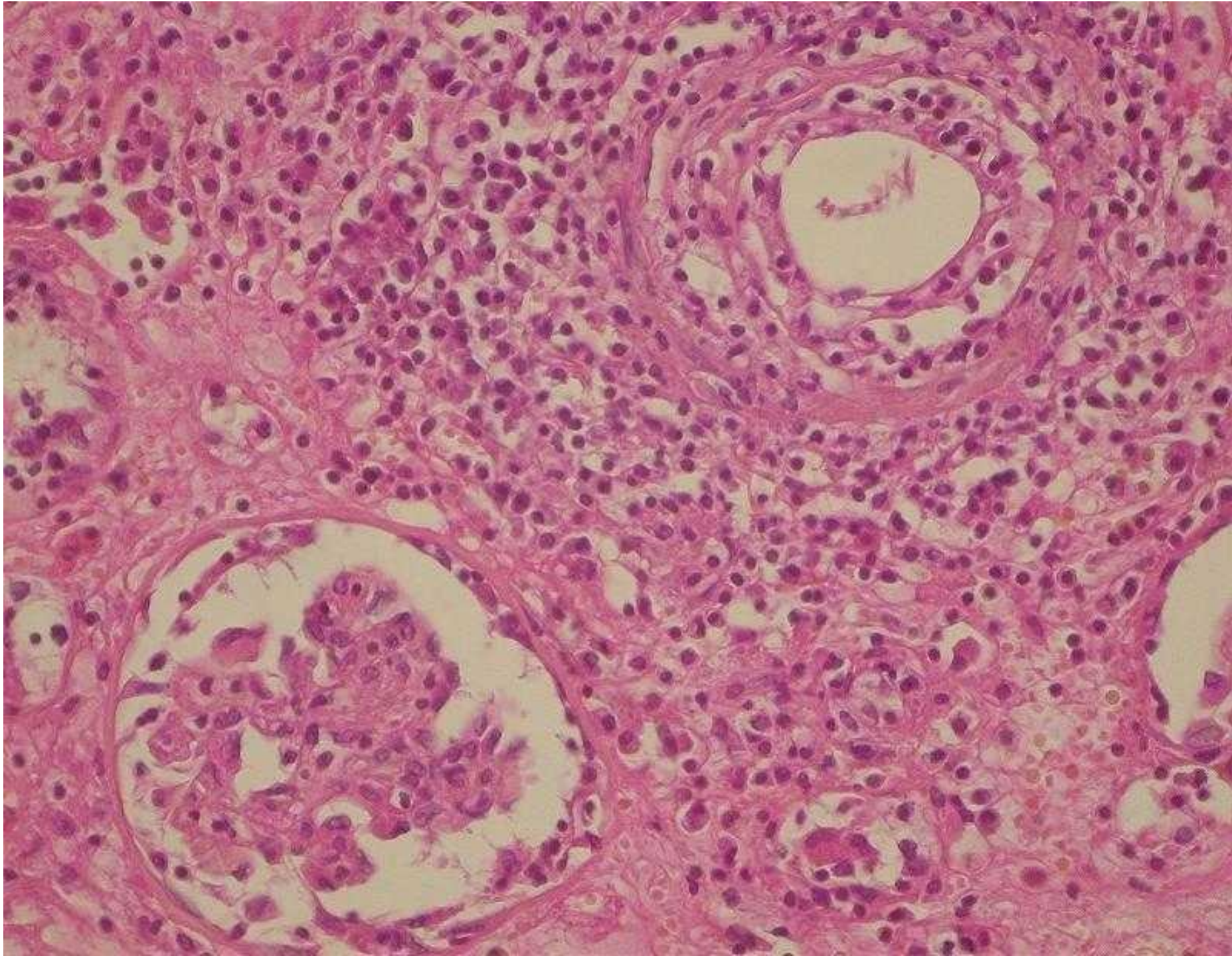
- Paciente femenina de 38 años.
- Antecedentes de insuficiencia renal crónica de larga data, sometida a diálisis.
- Hace un año es sometida a operación de trasplante renal.
- Actualmente ha cursado con falla progresiva de la función renal.
- Se decide extracción del trasplante.

3



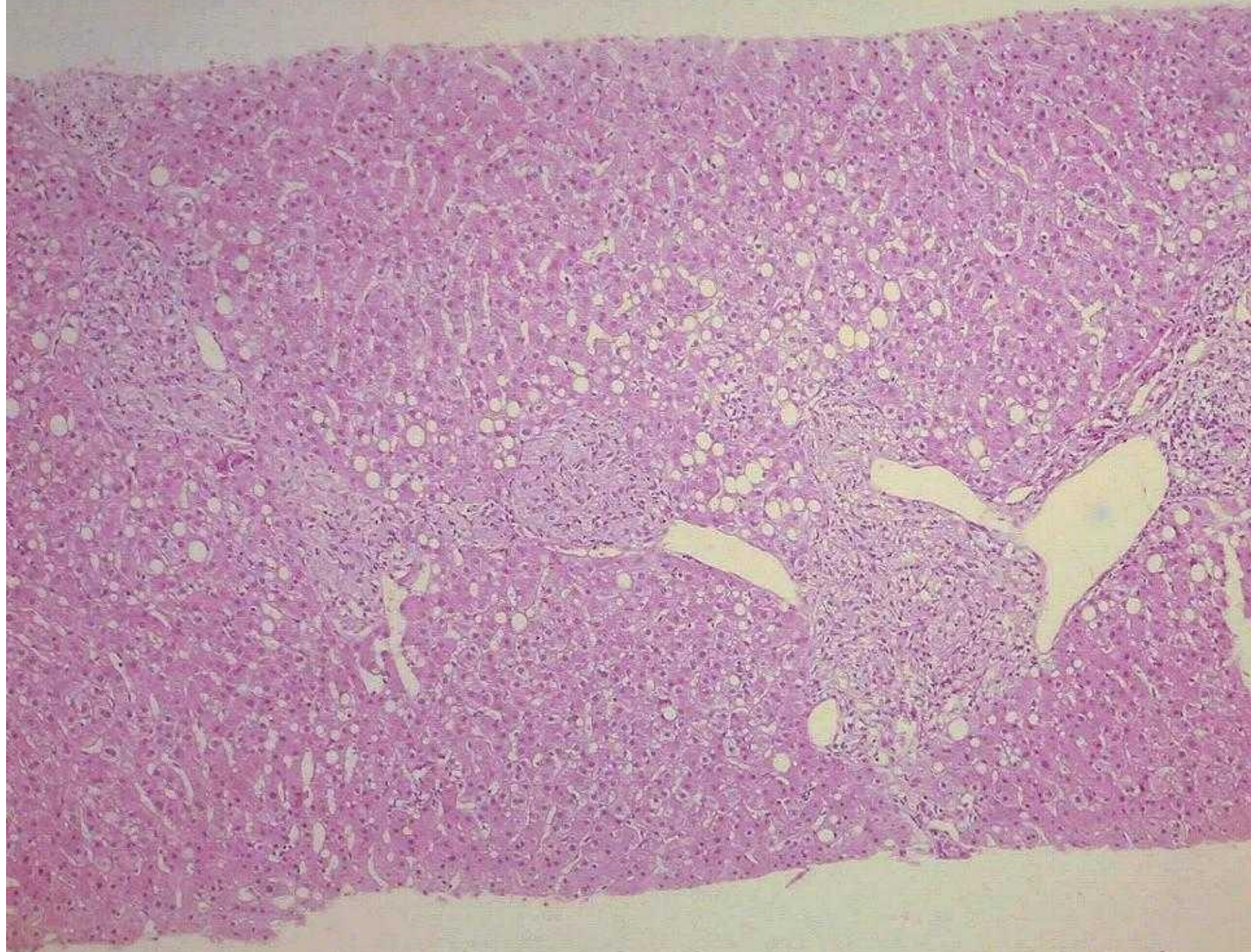


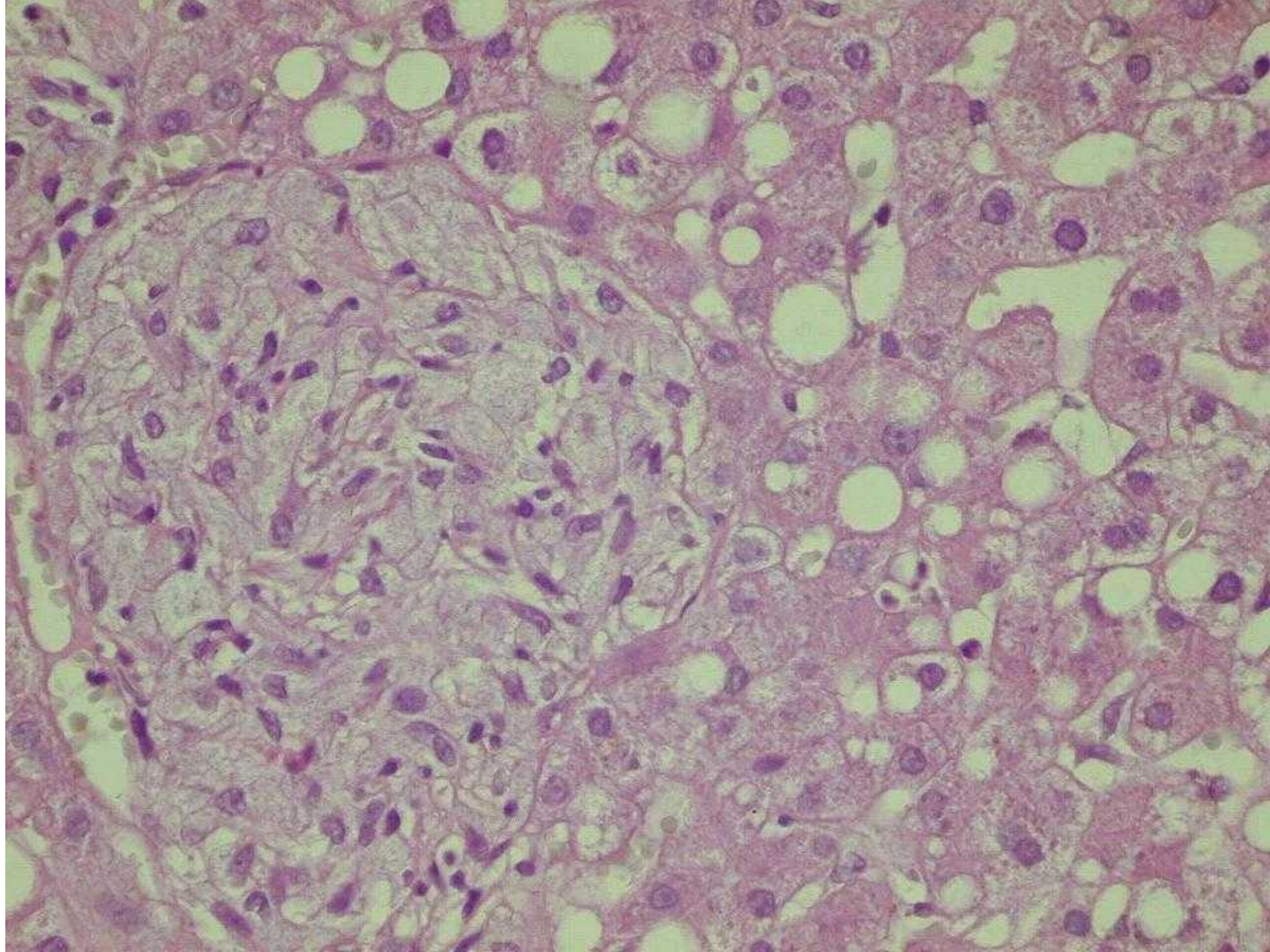


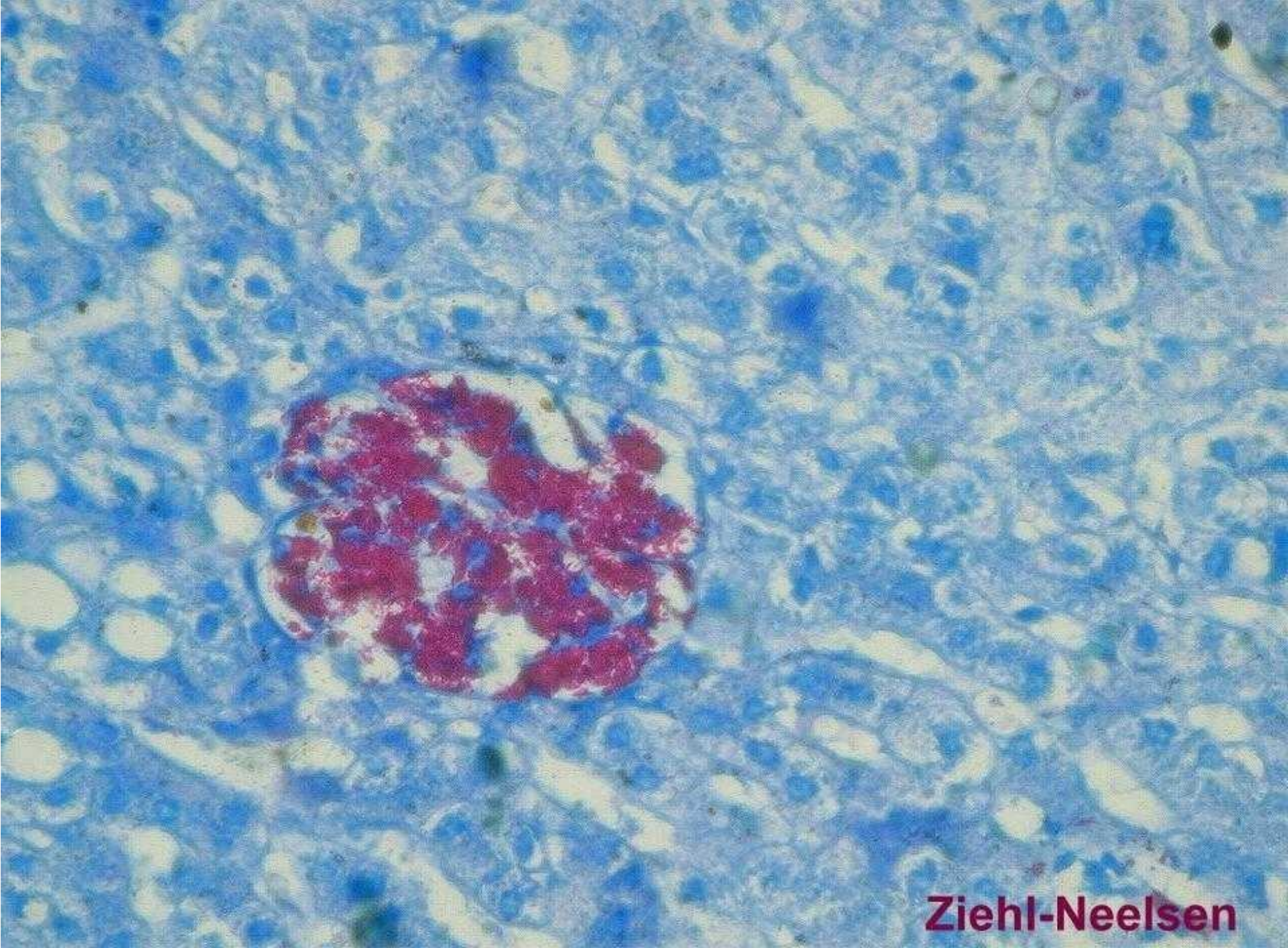

Caso 2

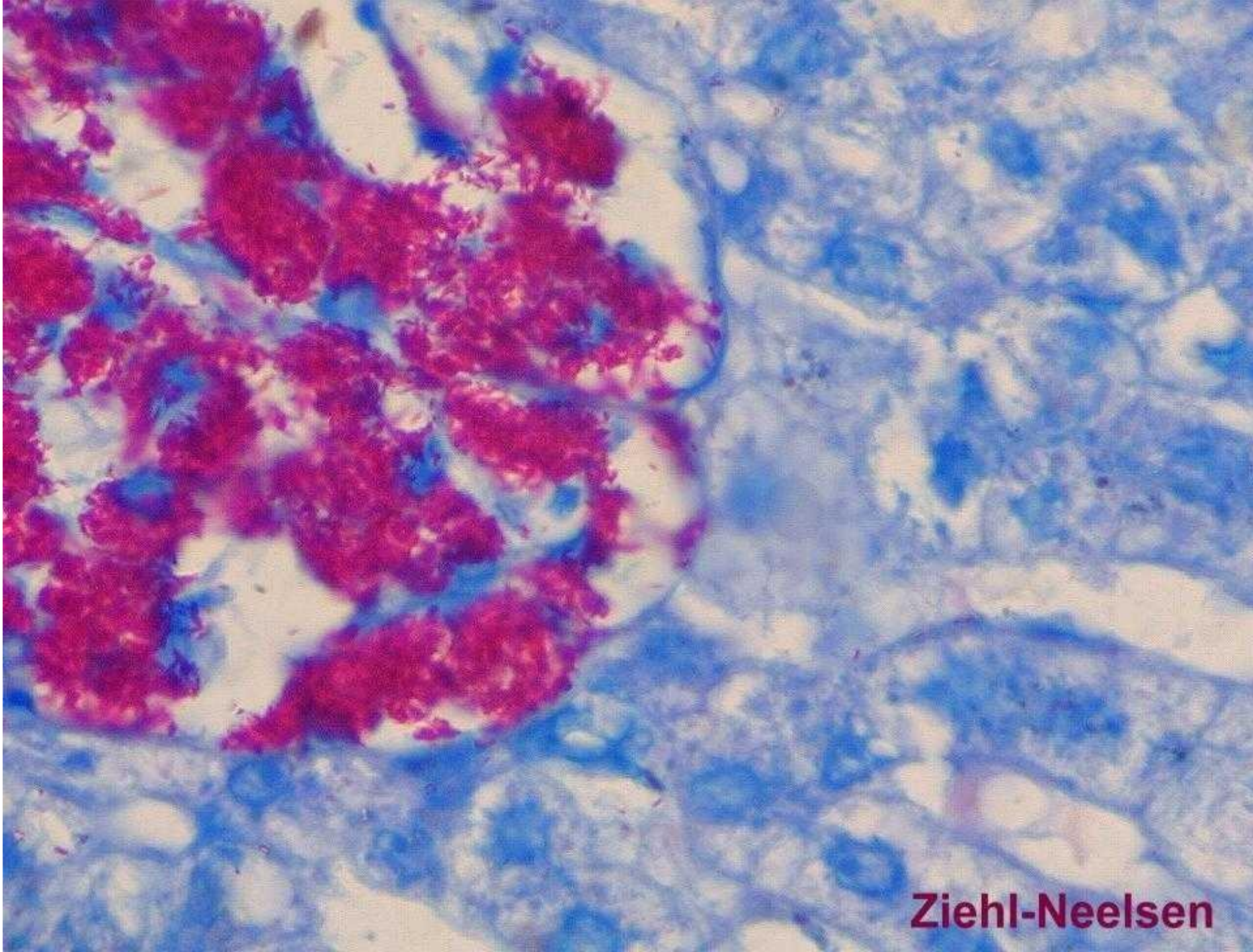
- Paciente masculino de 27 años.
- Consulta por baja de peso progresiva en los últimos 5 meses con diarrea persistente.
- Al examen físico, se encuentra enflaquecido, sudoroso, con tinte icterico en la piel y signos de infección respiratoria.
- Destaca alteración de la función hepática y elevación de transaminasas.
- Se decide realizar biopsia hepática.







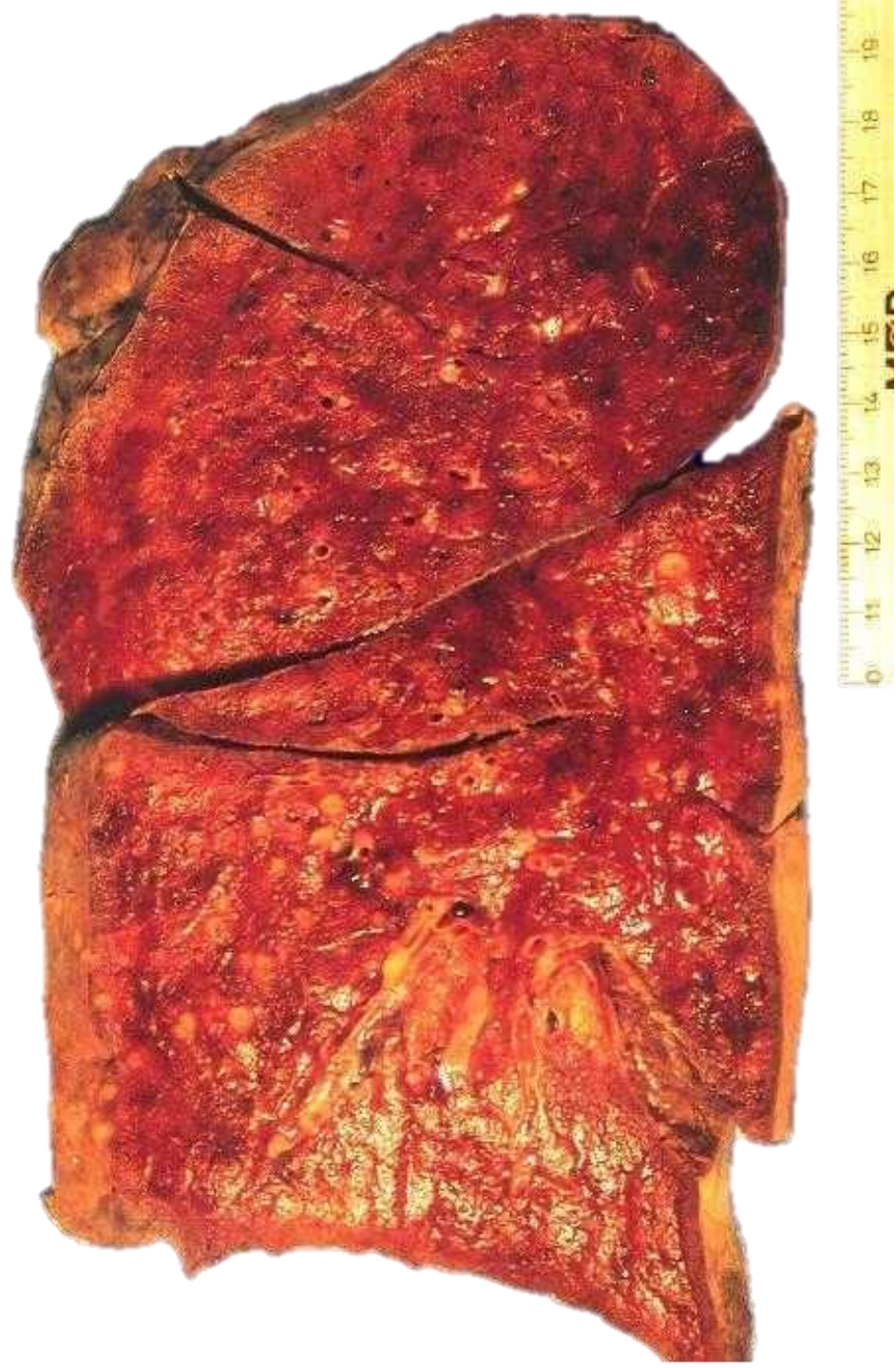
Ziehl-Neelsen

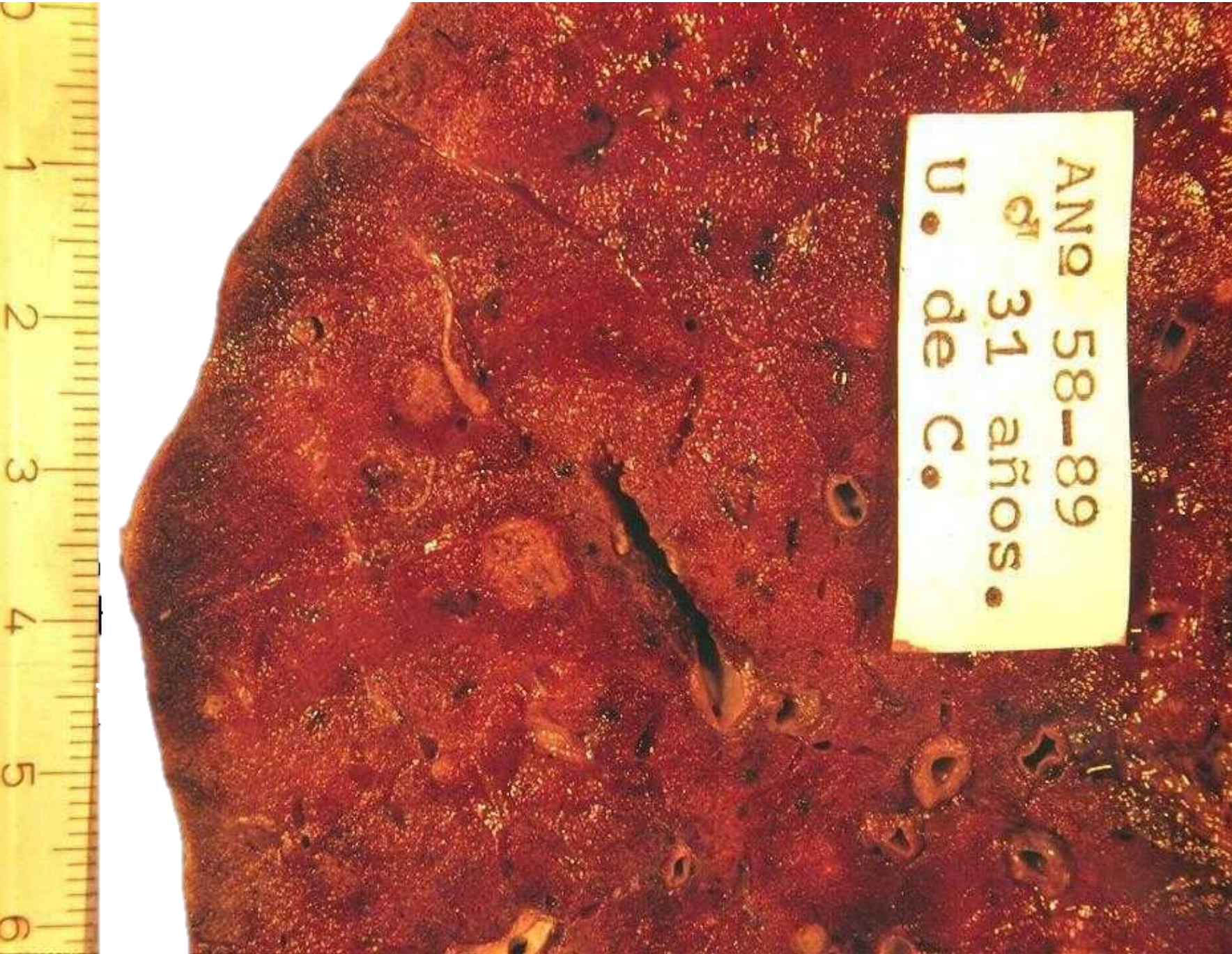

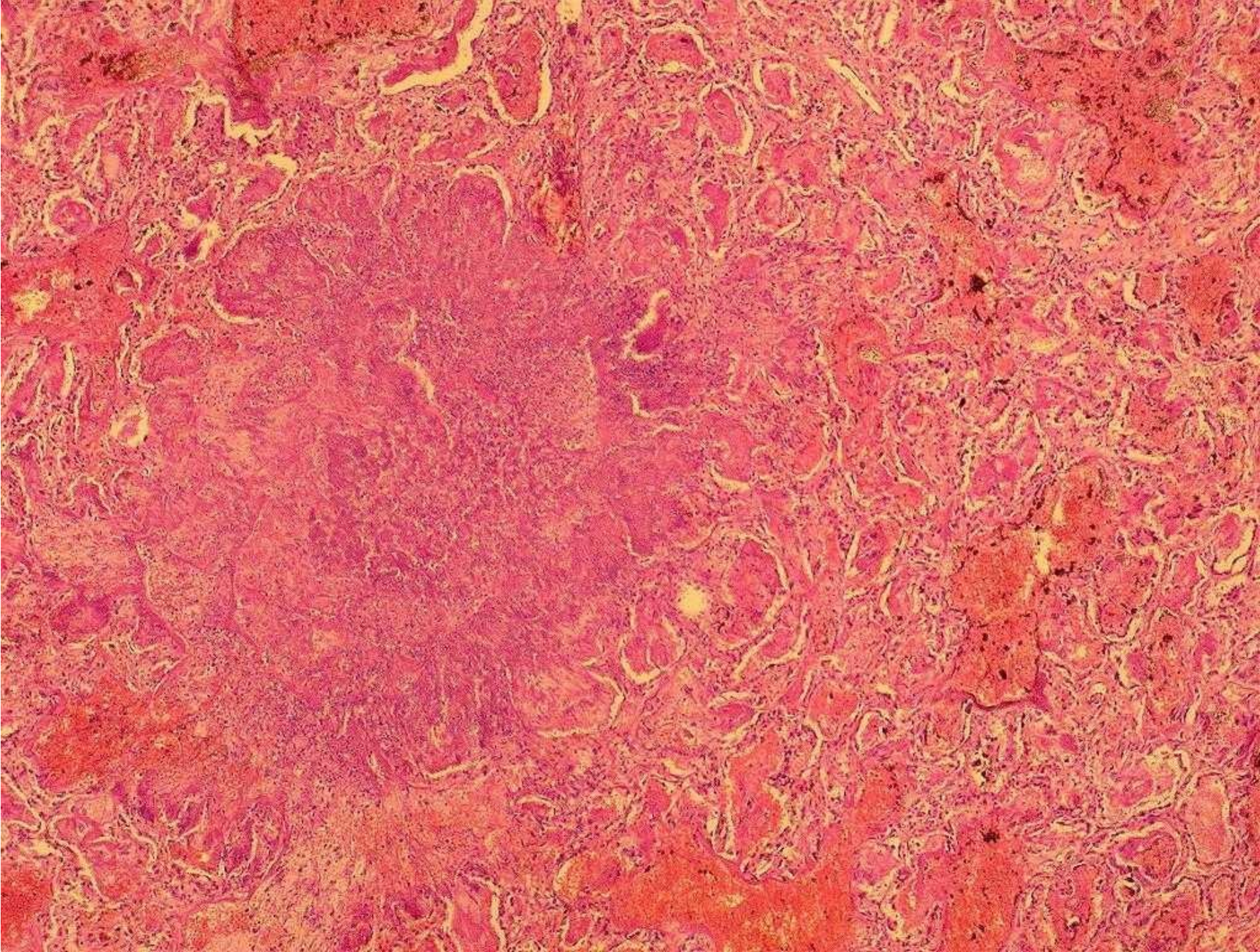
Caso 3

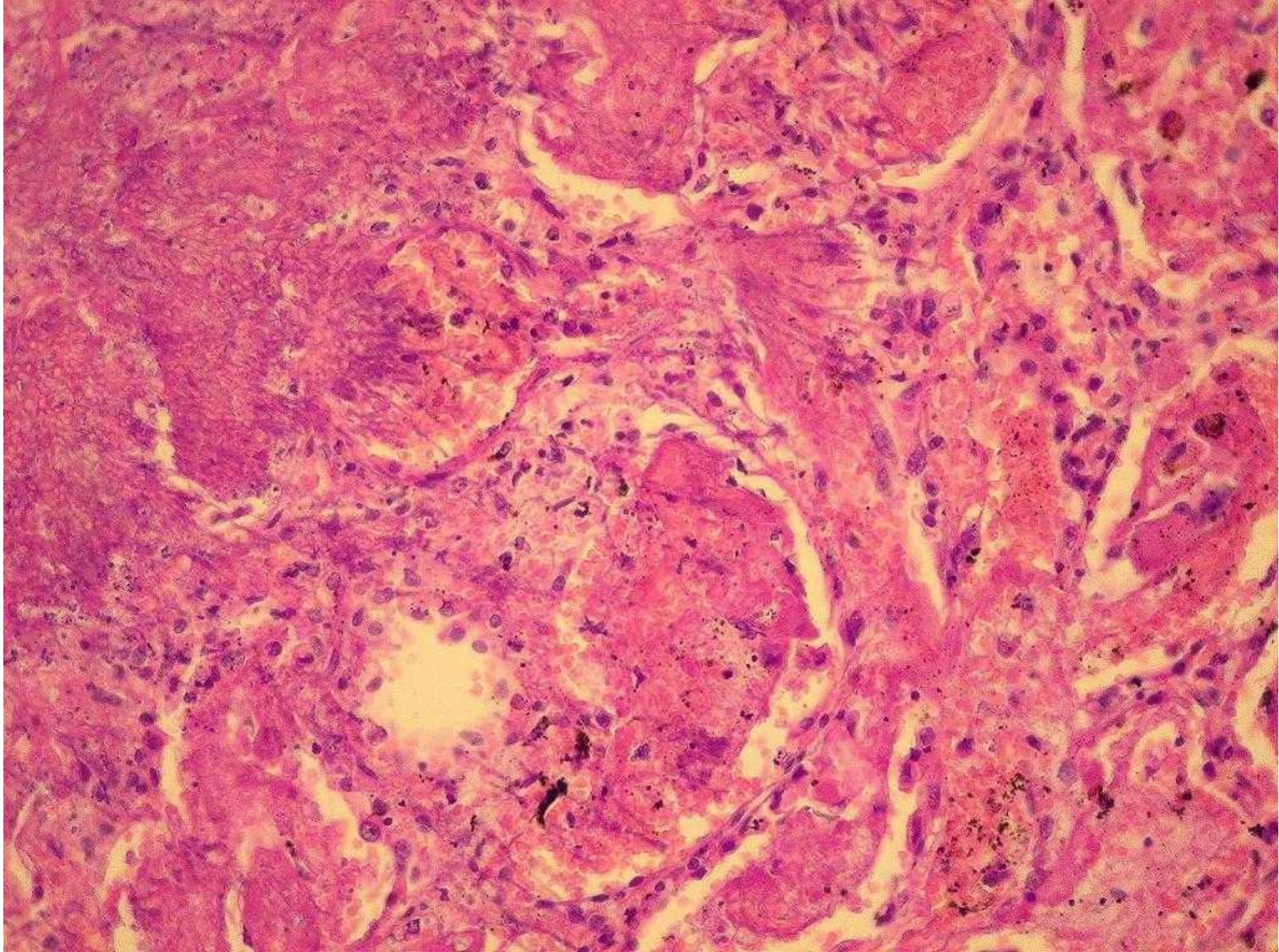
- Paciente masculino de 31 años, antecedente de enfermedad ocular en tratamiento con corticoides en altas dosis.
- Cursa actualmente con fiebre, pérdida de conciencia y signos de accidente vascular encefálico.
- Al examen físico y radiografía de tórax se encuentran signos de infección respiratoria.
- Fallece en insuficiencia respiratoria.

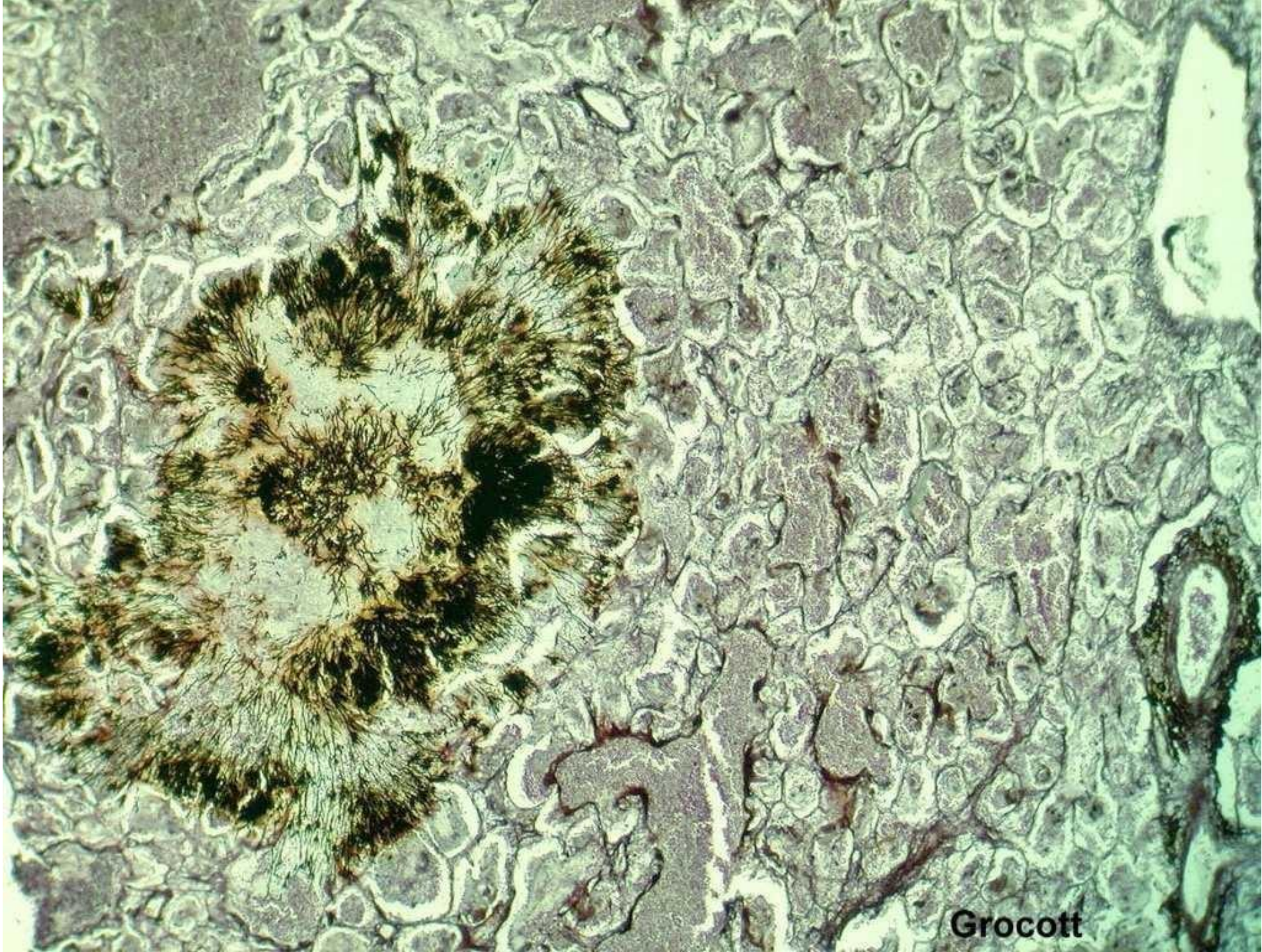13

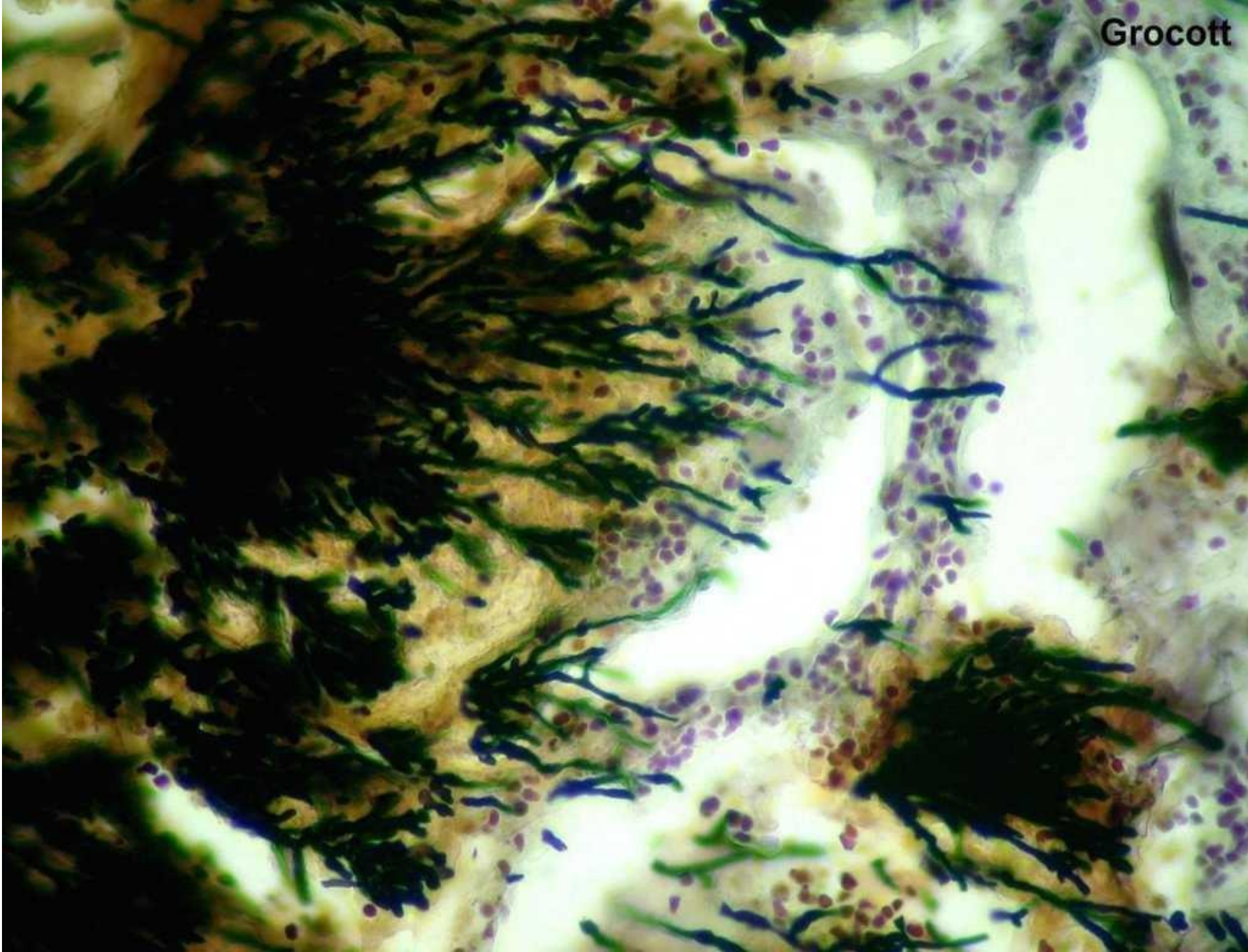










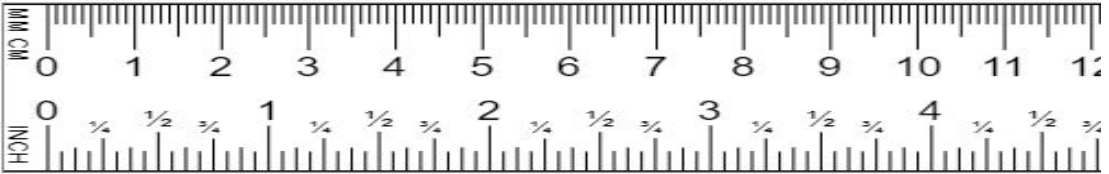


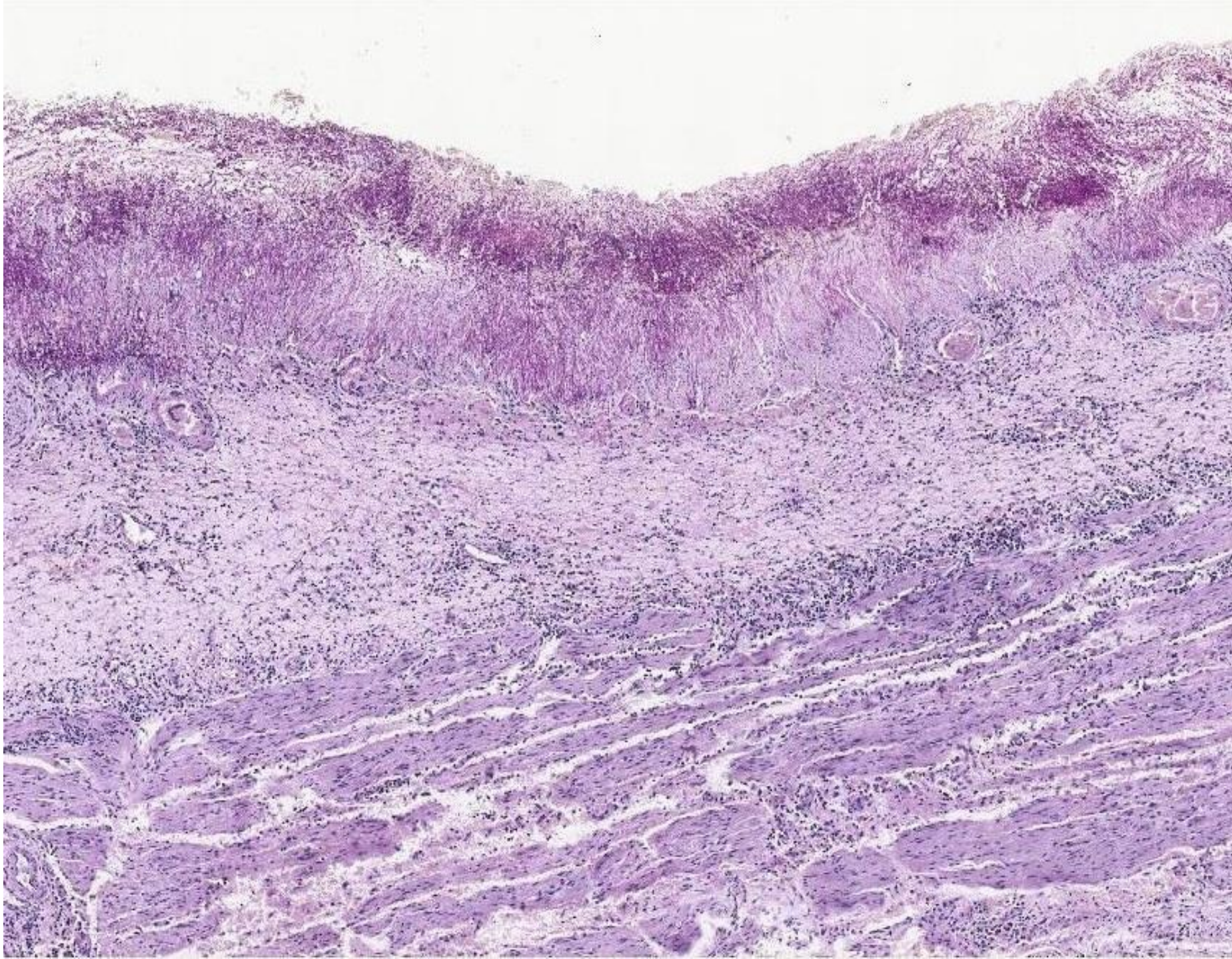
Caso 4

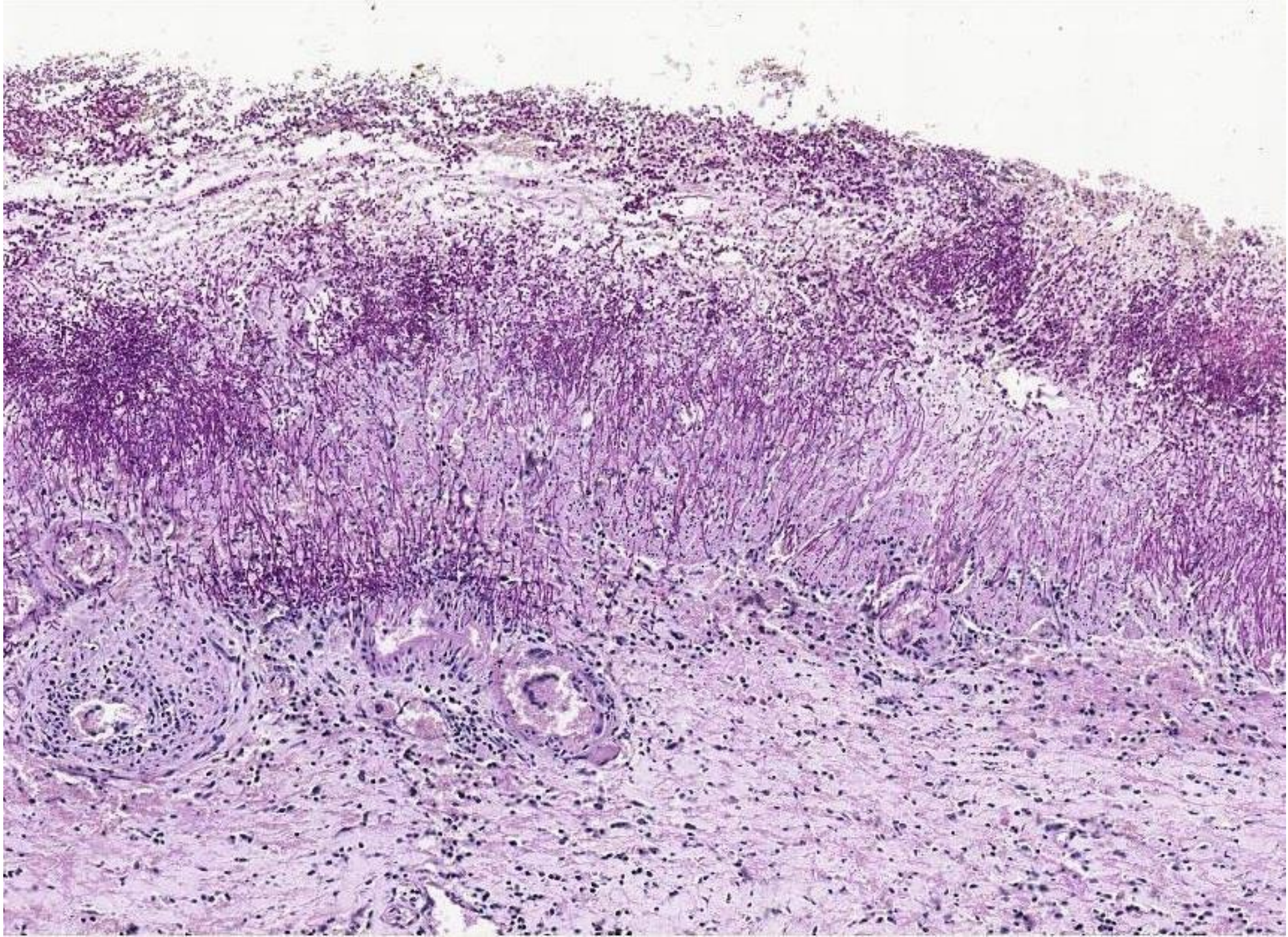
- Paciente masculino de 72 años.
- Portador de leucemia mieloide crónica que evoluciona con crisis blástica.
- En la actualidad ha presentado infecciones respiratorias reiteradas.
- Fallece por hemorragia cerebral masiva.
- Se examinó hallazgos de autopsia en el esófago.

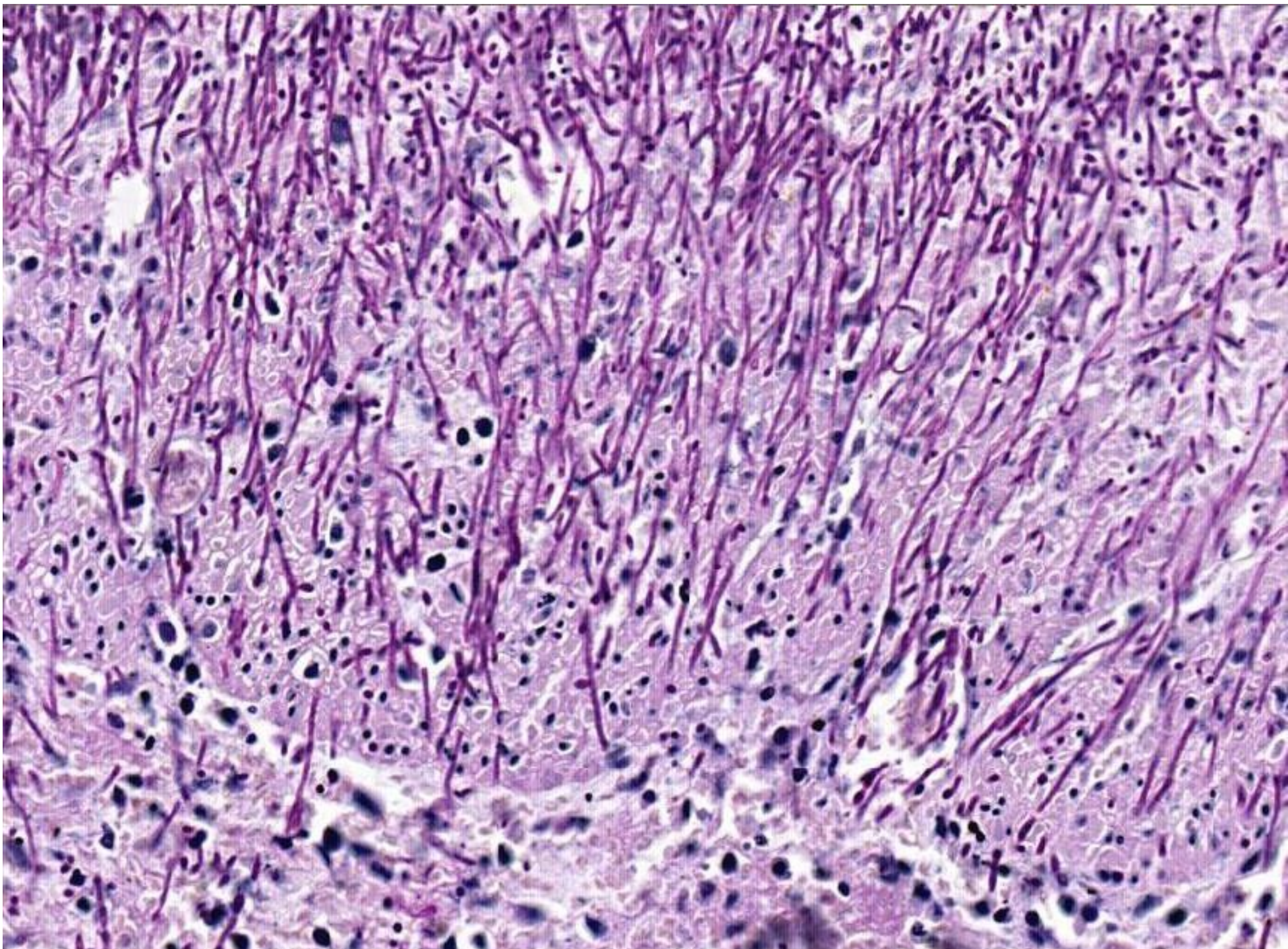


20





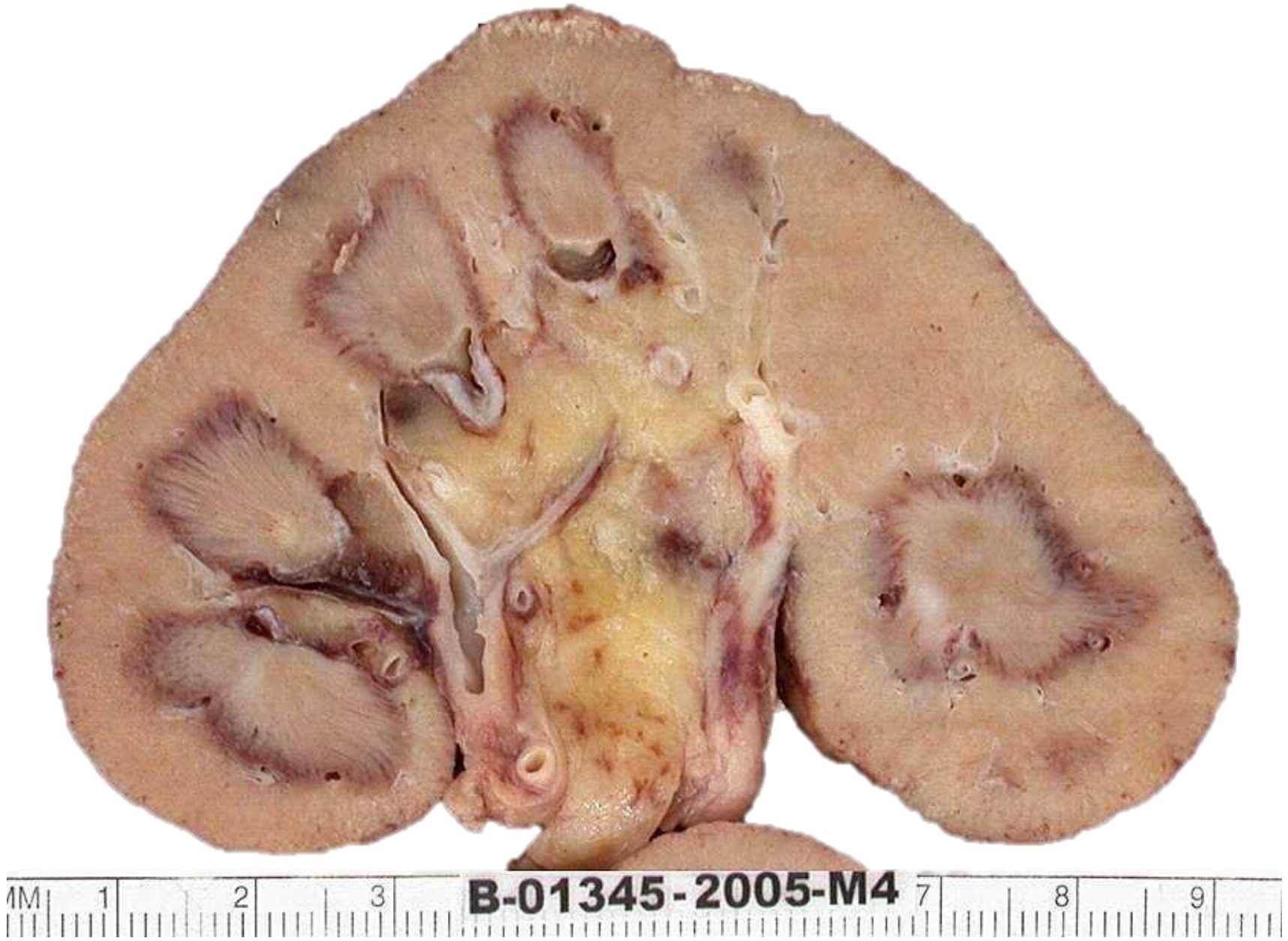


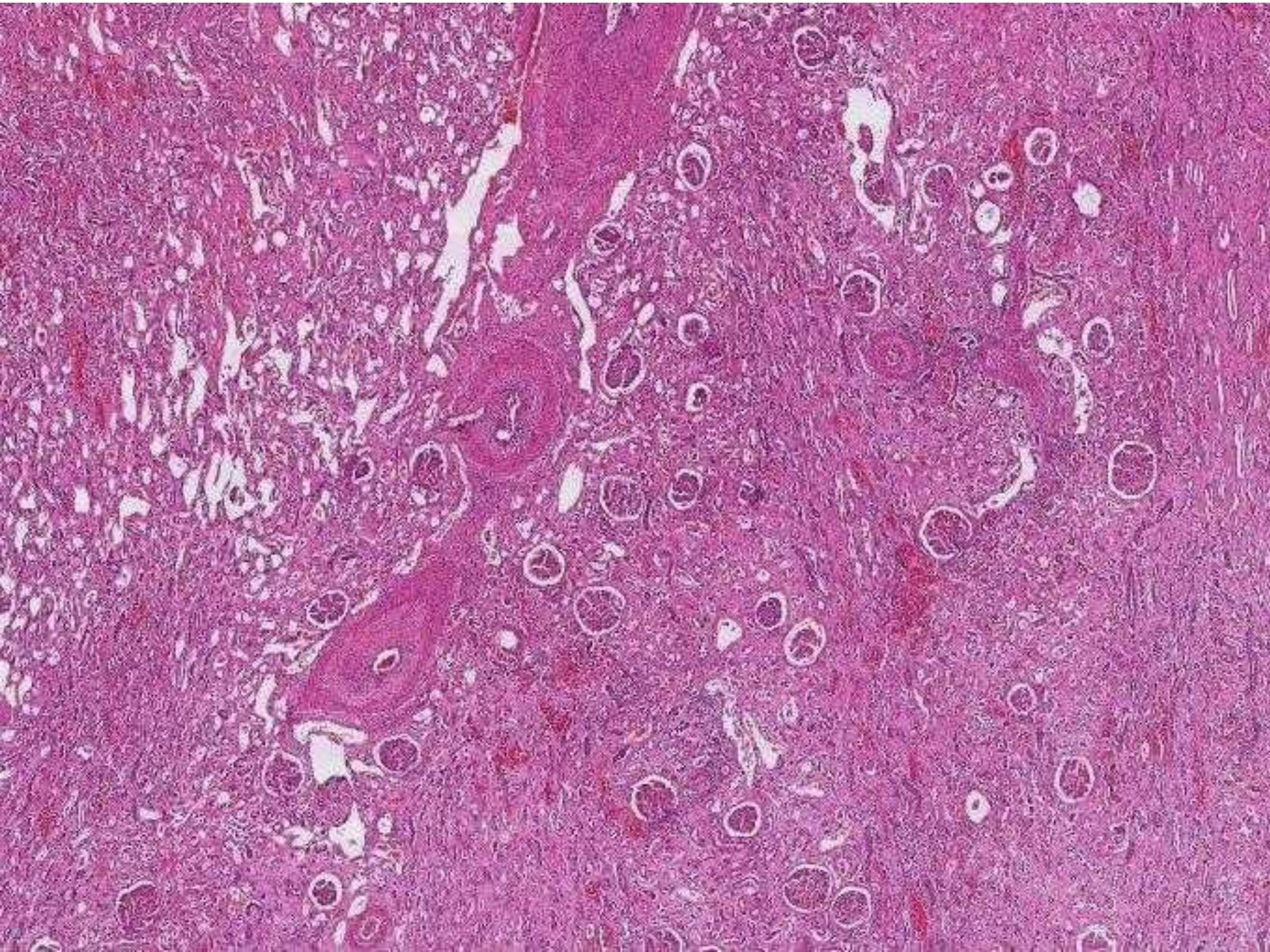


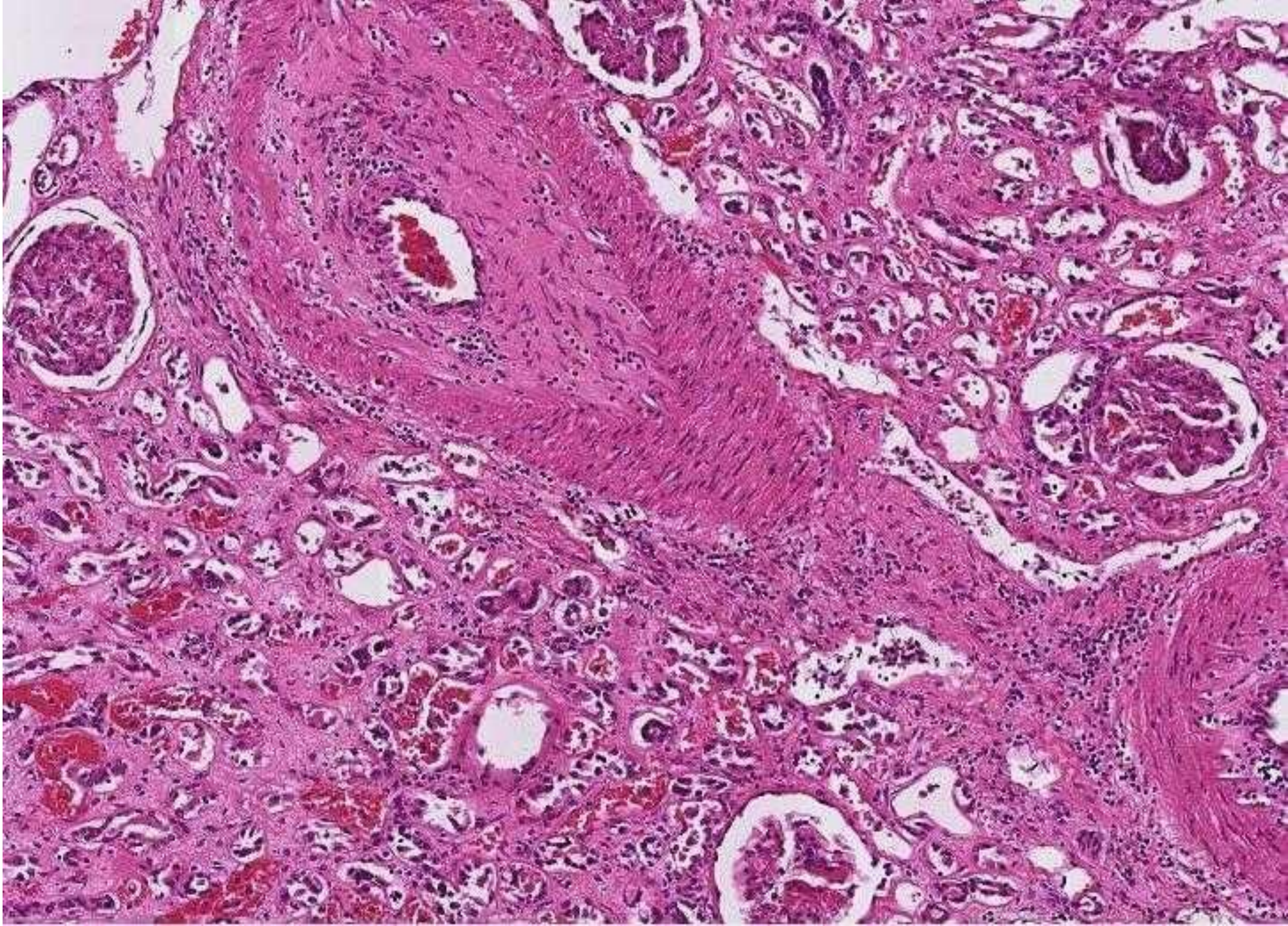
Caso 5

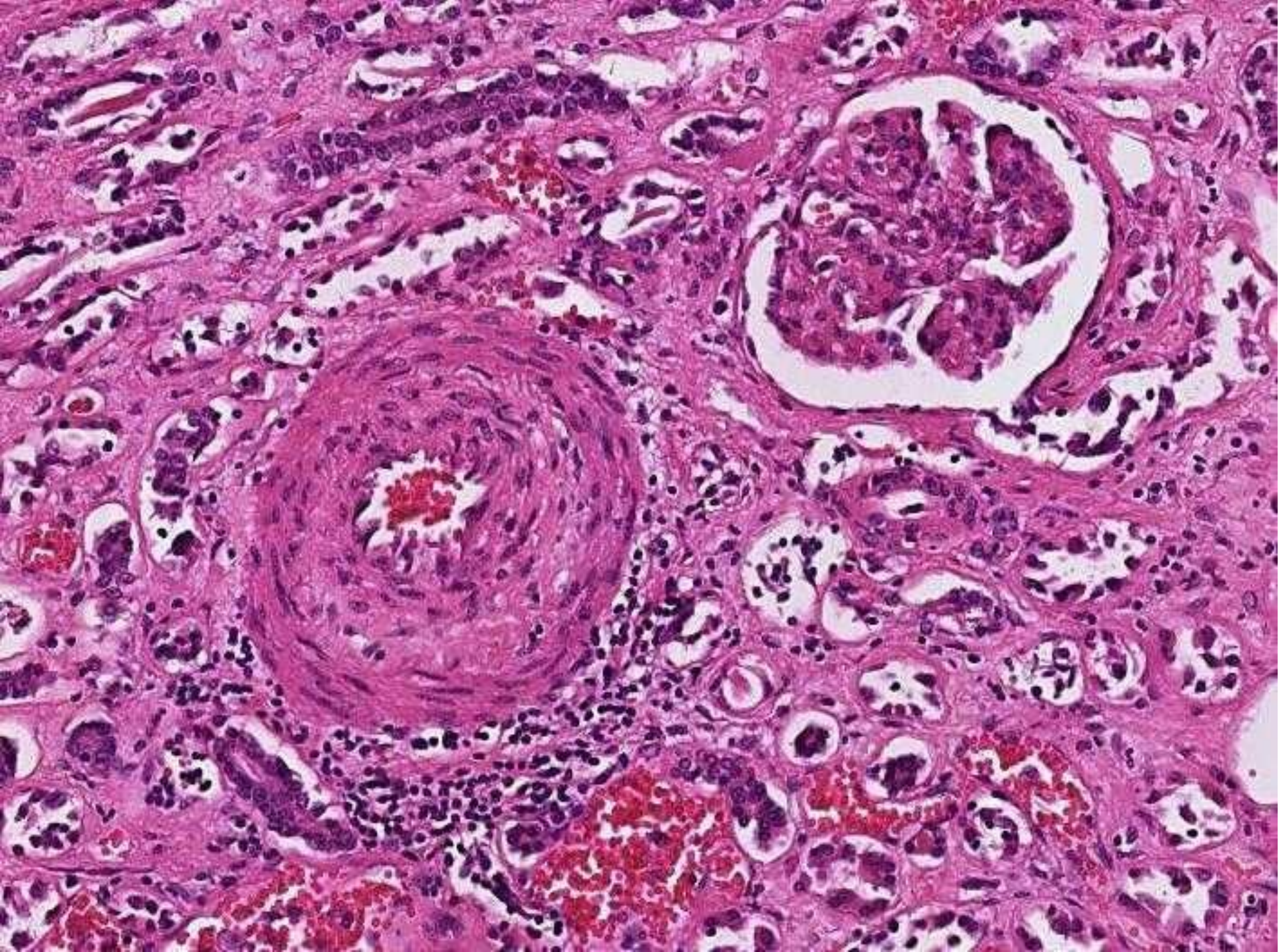
- Paciente femenina de 38 años.
- Portadora de riñón trasplante desde hace 2 años.
- Ha cursado con repetitivos episodios de rechazo, los que han sido tratados medicamente.
- Actualmente presenta hipertensión arterial y deterioro progresivo de la función renal.
- Se decide extracción del trasplante.

25





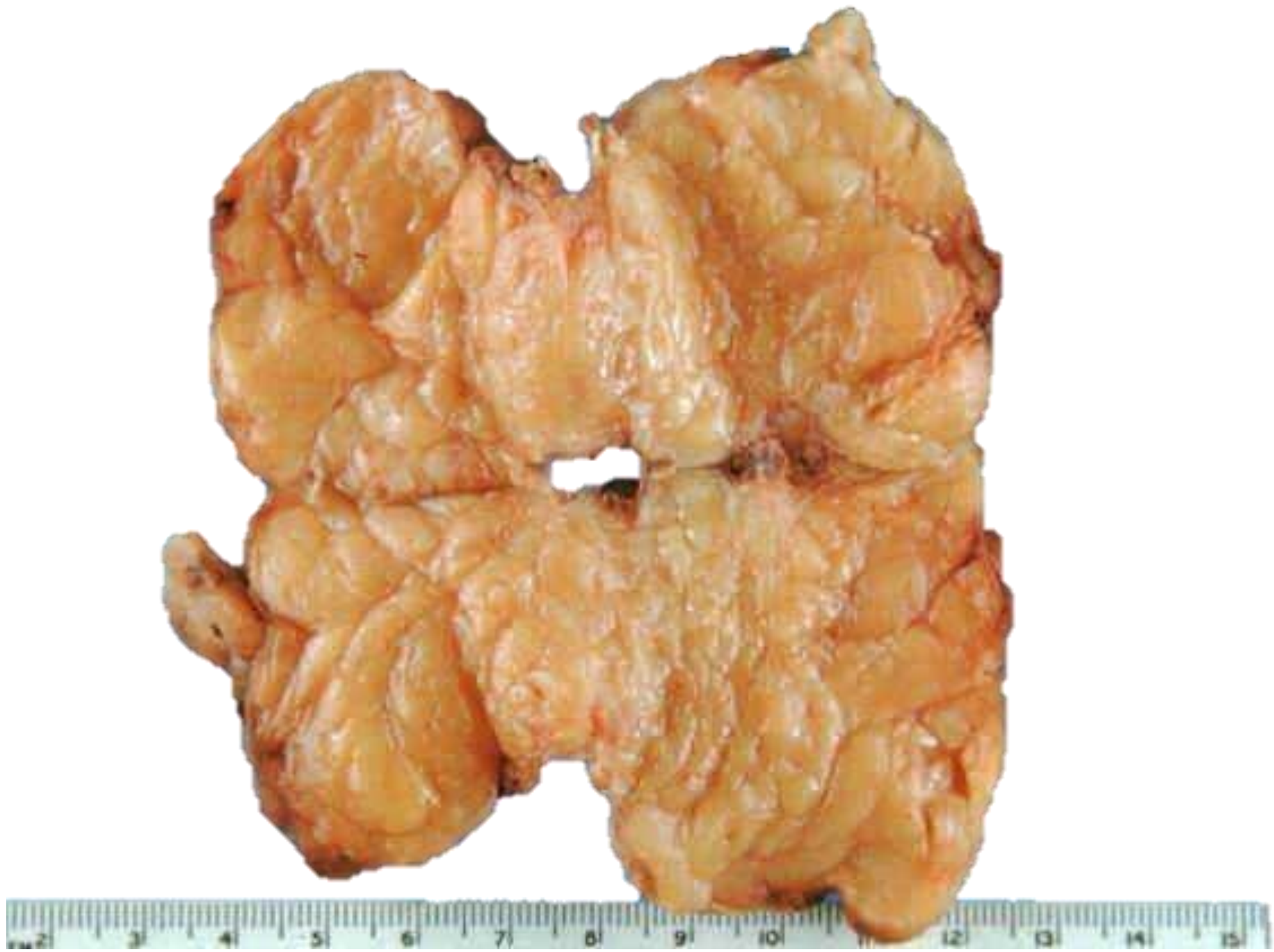


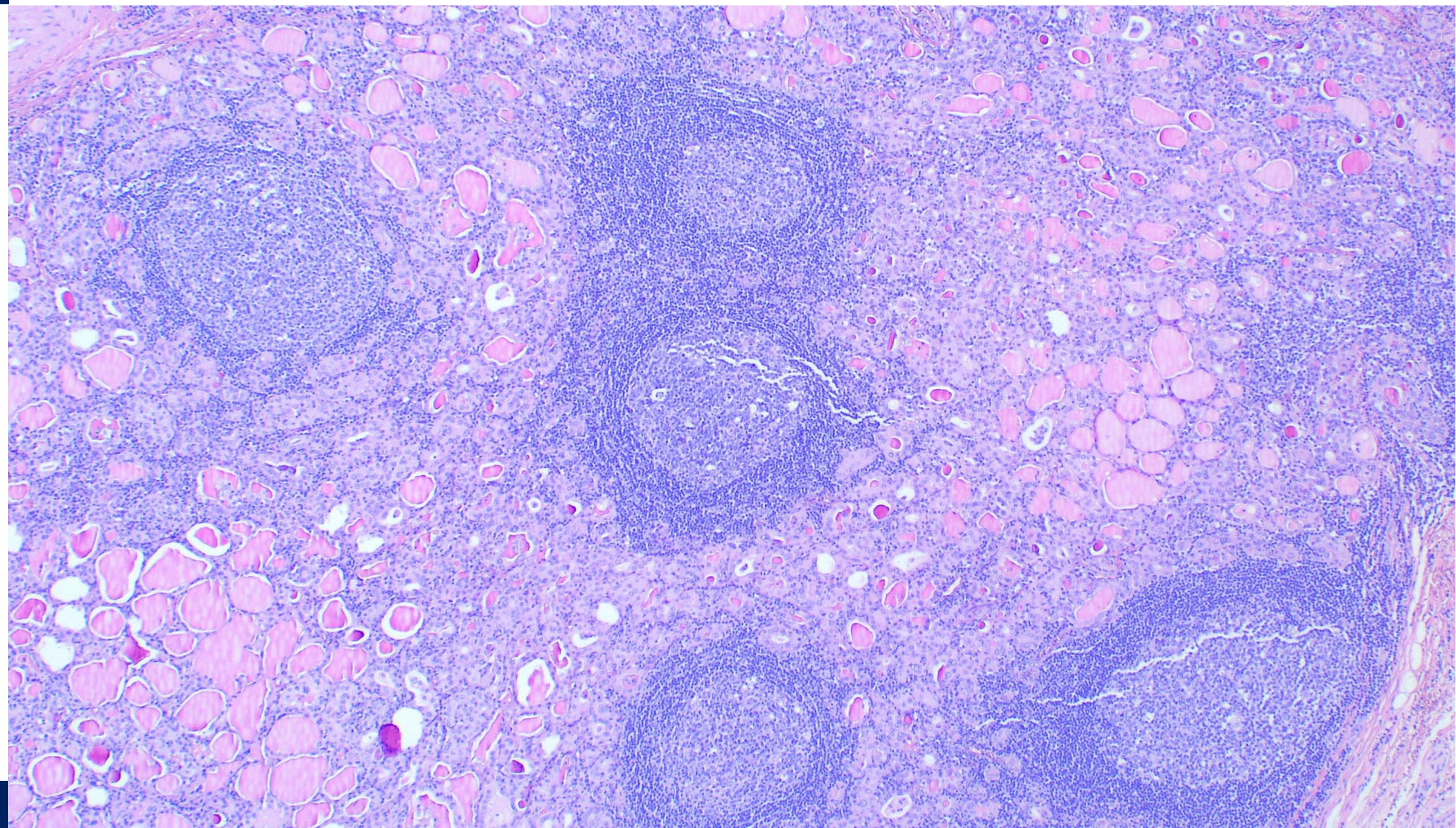


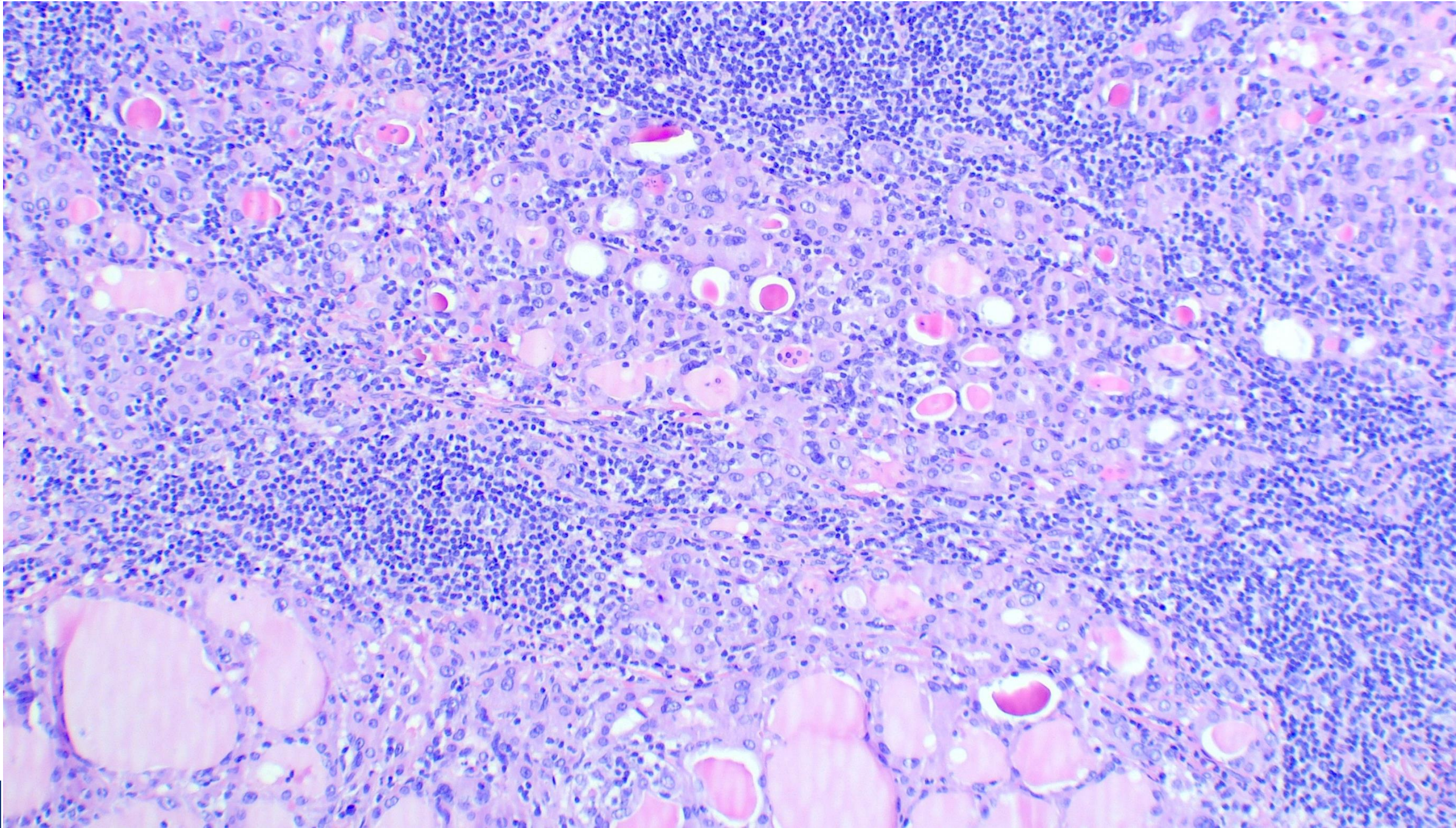
Caso 6

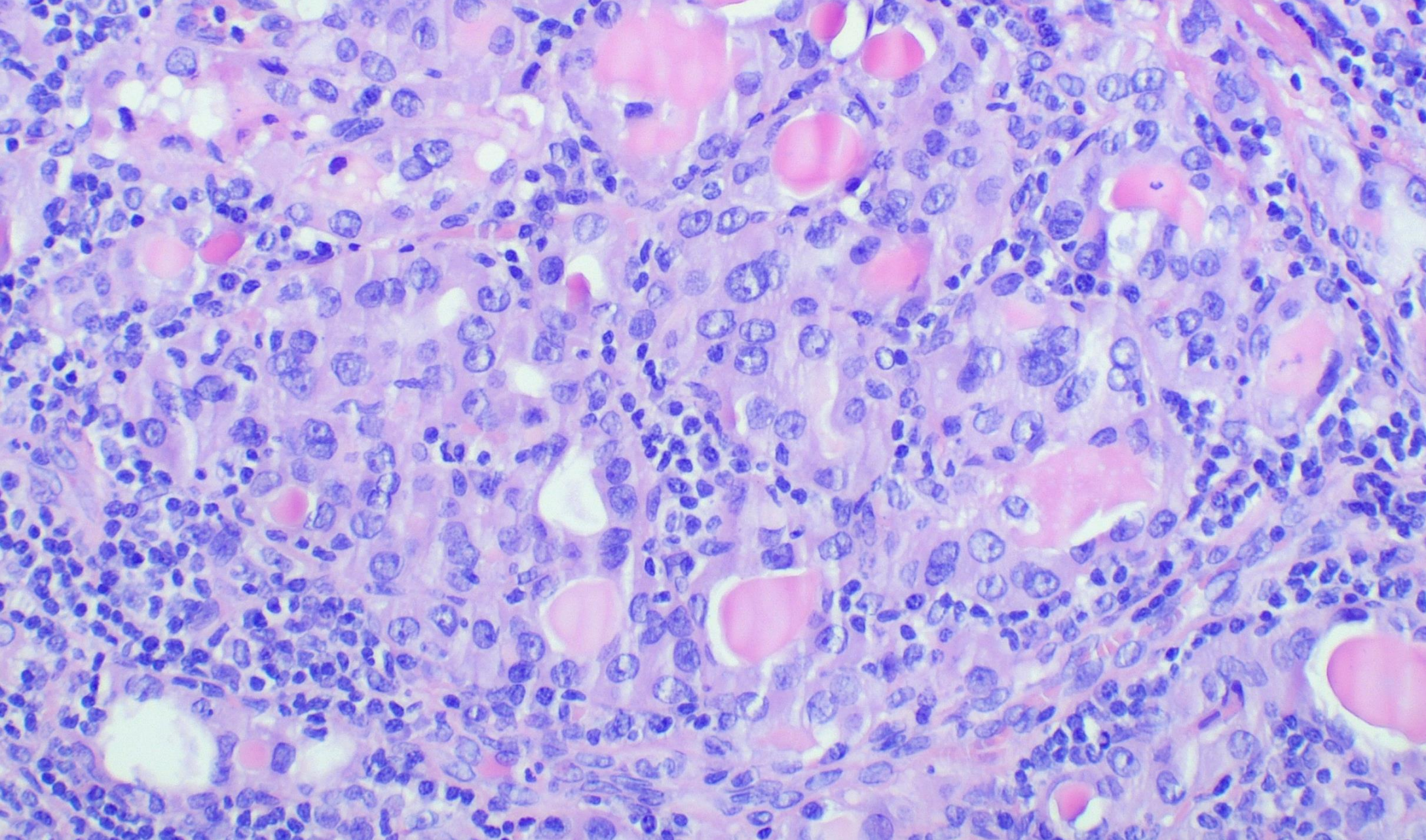
- Paciente femenino de 60 años.
- Consulta por aumento de tamaño indoloro de la glándula tiroides.
- En exámenes destaca disminución progresiva de niveles de T4-T3, junto con aumento de la TSH.
- Se diagnostica hipotiroidismo.
- Se decide realizar resección de tiroides por sospecha de neoplasia.

30











Universidad de Concepción
Departamento de Anatomía Patológica



CASOS CLÍNICO PATOLÓGICOS
INFLAMACIÓN Y REPARACIÓN