

SINDROMES NEUROLOGICOS

DR. RODRIGO AVELLO AVILA
Departamento de Especialidades
FACULTAD DE MEDICINA
Universidad de Concepción

SINDROME DE HIPERTENSION ENDOCRANEANA

- Cefalea
- Vómitos
- Edema de papila

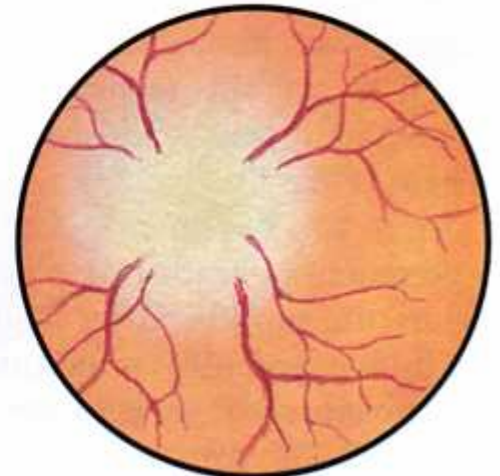
Intracranial pressure triad



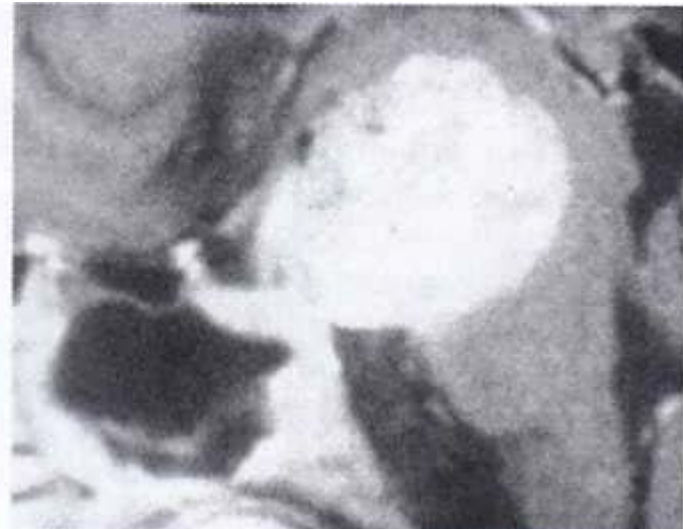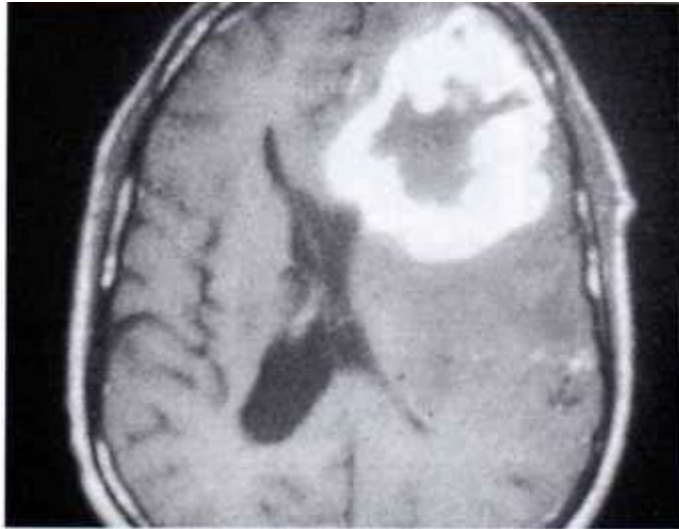
Headache
(frontal,
parietal, or
occipital)



Nausea,
vomiting

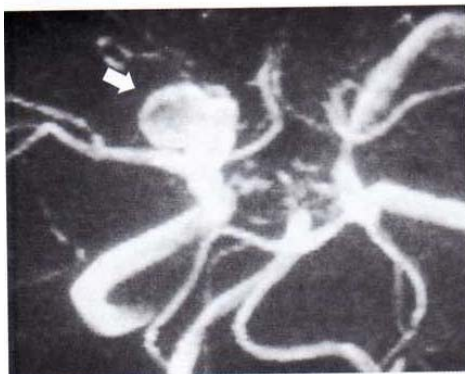
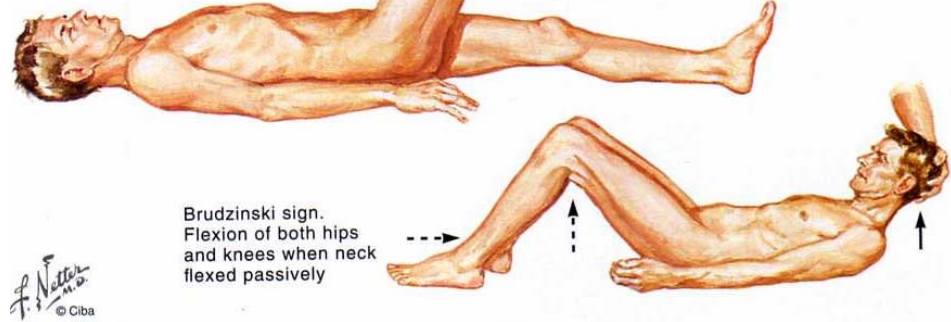
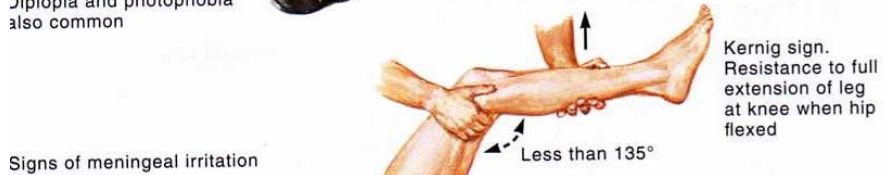

Papilledema

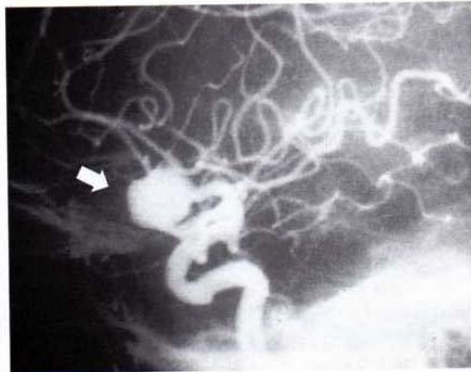


SINDROME MENINGEO

- Cefalea aguda
- Vómitos
- Signos meníngeos:
 - Rigidez de nuca
 - Signo de Brudzinski
 - Signo de Kernig



MR angiogram. Aneurysm at bifurcation of carotid artery



Angiogram. Same vascular lesion as on MR angiogram (left)

SINDROME CONVULSIVO

Tipos de crisis convulsivas

- **Clónica**
(sucesión rítmica de contracción y relajación)
- **Tónica**
(contracción muscular sostenida)
- **Tónico Clónica**
(fase tónica seguida de relajación muscular intermitente)
- **Mioclónica**
(sacudida muscular)

SINDROME DEMENCIAL

- Deterioro cognitivo múltiple (2 funciones cognitivas o más)
- Adquirido
- Sin compromiso de conciencia
- Compromiso en la autovalencia
(interferencia en la actividad social, laboral, familiar y del autocuidado)

SINDROME PIRAMIDAL

(Lesión de 1ª neurona motora)

- Paresia o plejia (abarca muchos músculos)
- Espasticidad
- Hiperreflexia
- Clonus patológico (no agotable)
- Reflejos patológicos: Signo de Babinski
- Reflejos cutáneo abdominales abolidos
- Sincinesias
- No hay atrofia muscular (atrofia sólo por desuso)

LESION DE 2ª NEURONA MOTORA (Lesión “periférica”)

- Paresia o plejia (puede afectar a pocos músculos)
- Hipotonía o flaccidez
- Atrofia muscular
- Hiporreflexia o arreflexia
- Fasciculaciones
- Reflejos cutáneo abdominales normales
- No hay clonus, signo de Babinski, ni sincinesias

SINDROME EXTRAPIRAMIDAL

- Síndrome parkinsoniano (Parkinsonismo)
- Movimientos anormales (Disquinesias)

SINDROME PARKINSONIANO

2 o más de los 4 signos cardinales

- Temblor de reposo
- Hipoquinesia o bradiquinesia
- Rigidez
- Reflejos posturales alterados

SINDROME PARKINSONIANO

- Predominio temblor
- Predominio aquineto rígido
- Mixto

DISQUINESIAS

- Temblor: de reposo, postural, de intención
- Distonia (atetosis es un tipo de distonia)
- Corea
- Balismo
- Mioclonus
- Tics

SINDROME ATAXICO

- Síndrome Vestibular
- Síndrome Cerebeloso
- Ataxia sensorial (por déficit de sensibilidad posicional)

SINDROME VESTIBULAR

- Vértigo
- Nistagmus
- Signo de Romberg (+)
- Desviación del índice (prueba de Barany)

SINDROME VESTIBULAR

Síndrome Vestibular Periférico

Por lesión a nivel del laberinto y nervio vestibular

Suele ser completo y congruente

Principal síntoma es el vértigo aguda

Síndrome Vestibular Central

Por lesión a nivel de tronco cerebral (núcleos vestibulares y vías vestibulares)

Suele ser incompleto e incongruente

SINDROME CEREBELOSO

Síndrome cerebeloso vermiano

- Marcha atáxica
- Ataxia de musculatura de tronco
- Disartria
- Hipotonía

(Poca o nula repercusión sobre motilidad de extremidades)

SINDROME CEREBELOSO

Síndrome cerebeloso hemisférico

- Dismetría
- Disdiadococinesia
- Disinergia
- Temblor de intención

(Ataxia de extremidades con escasa alteración del equilibrio y tono muscular)

SINDROME CEREBELOSO

Síndrome pancerebeloso

Alteración del tono muscular, equilibrio y musculatura axial y de extremidades

SINDROMES SENSITIVOS

- DISOCIACION DE LA SENSIBILIDAD

Disociación Siringomiélica (analgesia y anestesia táctil gruesa con conservación de tacto fino y propiocepción)

Disociación tabética (anestesia propioceptiva y táctil fina con conservación de dolor y tacto grueso)

- HEMIANESTESIAS

Hemianestesia cortical

Hemianestesia talámica

Hemianestesia alterna (protuberancia y bulbo)

SINDROMES SENSITIVOS

- SINDROMES MEDULARES

 - Síndrome de Brown – Séquard (hemisección)

 - Síndrome sensitivo parapléjico (sección medular)

 - Síndromes cordonales (posterior, anterolateral)

 - Síndrome del cono medular

- SINDROMES SENSITIVOS RADICULARES

- SINDROMES SENSITIVOS PERIFERICOS

SINDROMES MEDULARES

- Síndrome medular transverso (sección medular completa)
- Hemisección medular
- Síndromes cordonales
- Síndrome de compresión medular
- Síndrome siringomiélico
- Síndrome tabético
- Síndrome de la arteria espinal anterior
- Síndrome del cono medular

SINDROME MEDULAR TRANSVERSO

Etapa de shock medular

- Paraplejia o tetraplejia
- Atonía o hipotonía
- Arreflexia (osteotendínea y superficial)
- Anestesia superficial y profunda (nivel sensitivo)
- Vejiga neurogénica (retención urinaria y vaciamiento por rebalse)
- Incontinencia fecal

SINDROME MEDULAR TRANSVERSO

Etapas tardías (se inicia a las 3 – 4 semanas)

- Signos piramidales
- Reflejos de automatismo medular
- Vejiga neurogénica no inhibida (micciones involuntarias frecuentes de pequeño volumen)
- Constipación
- Parálisis y anestesia total persisten sin cambios

HEMISECCION MEDULAR

- Hemiparesia braquiocrural o monoparesia crural
- Anestesia profunda y tactil fina del lado de la lesión
- Anestesia superficial termicodolorosa contralateral

SINDROME CORDONNAL ANTEROLATERAL BILATERAL

- Tetraplejia o paraplejia
- Anestesia superficial termico dolorosa
- Conservación sensibilidad táctil y profunda

SINDROME CORDONAL POSTERIOR BILATERAL

- Ataxia sensorial
- Disociación “tabética” de la sensibilidad
- Ausencia de parálisis

SINDROME DE COMPRESION MEDULAR

- Dolor radicular
- Compromiso motor piramidal
- Compromiso sensitivo más tardío

Cualquier lesión que ocasione compresión o aplastamiento puede originar una lesión completa (sección transversa) o incompleta (síndromes cordonales, hemisección) de inicio súbito (“shock espinal”) o lentamente progresivo.

SINDROME SIRIGOMIELICO

- Anestesia térmica y analgesia con conservación de la sensibilidad táctil y propioceptiva
- Parálisis, atrofia muscular y arreflexia segmentaria (lesión de 2^a neurona motora)

SINDROME DEL CONO MEDULAR

- Anestesia “en silla de montar”
- Vejiga neurogénica
- Disfunción sexual
- Reflejo anal abolido

SINDROMES PERIFERICOS

- SINDROME RADICULAR (Radiculopatía)
- RADICULONEUROPATIA
- NEUROPATIA
 - Mononeuropatia
 - Mononeuropatia múltiple
 - Polineuropatía
- SINDROME MIASTENICO
- SINDROME MIOPATICO